

А.Б.Тривоженко, И.В.Антонченко, С.В.Попов, О.В.Тривоженко, Т.А.Сивченко
СЛУЧАЙ УСПЕШНОГО ЛЕЧЕНИЯ ФИБРИЛЛЯЦИИ–ТРЕПЕТАНИЯ ПРЕДСЕРДИЙ У
РЕБЕНКА В ПЕРВЫЕ ЧАСЫ ЖИЗНИ.

НИИ кардиологии ТНЦ СО РАМН, г. Томск.

Представлен случай успешного лечения с помощью электроимпульсной терапии жизнеугрожающего пароксизма фибрилляции-трепетания предсердий, развившегося у новорожденного на третьем часу жизни

Ключевые слова: новорожденный, фибрилляция предсердий, трепетание предсердий, электроимпульсная терапия, амиодарон

Представлен случай успешного лечения с помощью электроимпульсной терапии жизнеугрожающего пароксизма фибрилляции-трепетания предсердий, развившегося у новорожденного на третьем часу жизни

Ключевые слова: новорожденный, фибрилляция предсердий, трепетание предсердий, электроимпульсная терапия, амиодарон

В неонатологической практике нередко возникают ситуации, связанные с развитием у новорожденных различных нарушений ритма сердца (НРС), которые могут быть обусловлены как сердечно-сосудистыми заболеваниями, так и экстракардиальной патологией [1, 4, 6, 7]. В некоторых ситуациях лечение этих состояний сопряжено с определенными трудностями. Во-первых, своеобразную задачу представляет расчет дозировок антиаритмических препаратов (ААП), во-вторых, у детей первых часов или суток жизни достаточно быстро развиваются явления сердечной недостаточности, а так же высок риск аритмического шока, и в-третьих, явления гипоксии головного мозга отрицательно сказываются на дальнейшем развитии ребенка [1, 2, 3]. Несомненным является тот факт, что в структуре детской смертности не последнее место занимают жизнеугрожающие НРС. Мы хотим представить случай успешного лечения фибрилляции-трепетания предсердий (ФТП) у ребенка в первые часы жизни.

Беременная женщина Н. 22 лет поступила в родильный дом г. Северска Томской области в сроке беременности 38–39 недель, у нее отмечались регулярные схватки с частотой следования через 60–120 мин. Хронические соматические заболевания отсутствовали, артериальное давление не превышало 120/130 и 80 мм рт. ст. Во время вынашивания, в сроке 31–32 недели пациентка наблюдалась в НИИ медицинской генетики ТНЦ СО РАМН, где при выполнении ультразвукового исследования были получены предположительные данные о наличии у плода фиброэластоза.

При выслушивании сердцебиения, частота сердечных сокращений (ЧСС) ребенка составила 190–200 ударов в минуту, сердечные тоны были аритмичными. При обследовании женщины в периоде потуг имело место недостаточное раскрытие шейки матки и по акушерским показаниям, а так же учитывая признаки сердечно-сосудистого заболевания плода, была выполнена операция кесарева сечения на 38 неделе беременности. Вес ребенка (девочки) составил 3 кг 600 г, ЧСС – 100 в мин., дыхание было самостоятельным, но ослабленным слева, отмечался цианоз кожных покровов.

На 3 часу жизни состояние ребенка резко ухудшилось, появилось частое неритмичное сердцебиение,

тахипноэ, усилился цианоз. На ЭКГ была зарегистрирована фибрилляция предсердий (ФП) с частотой желудочковых сокращений 330–350 в 1 мин. (рис. 1).

При проведении эхокардиографии (ЭхоКГ) объем левого желудочка, измеренный способом Симпсона, составил 6,2 мл, правого – 10,5 мл, левого предсердия – 4 мл (диаметр – 10 мм), а правого 10 мл, фракция выброса была равной 13%, отмечалась дискинезия межжелудочковой (МЖП) и межпредсердной (МПП) перегородок, овальное окно было открытым и определялось шунтирование крови справа налево. Врожденные пороки сердца отсутствовали, а систолическое давление в легочной артерии (СДЛА), измеренное по скорости трикуспидальной регургитации составило 55 мм рт. ст. Рентгенография органов грудной клетки позволила обнаружить признаки спавшегося левого легкого (рис 2).

На основании вышеперечисленных данных был установлен диагноз «Острое легочное сердце», а диагноз фиброэластоэ, предположительно установленный перинатально, был отвергнут. На четвертом часу жизни состояние ребенка ухудшилось, на ЭКГ появилась полная блокада правой ножки пучка Гиса, ритмированное трепетание предсердий с частотой желудочковых сокращений 300 в мин. Учитывая тяжесть состояния больного, было принято решение о проведении ребенку электроимпульсной терапии (ЭИТ).

После наркотизации 20% раствором ГОМК, была выполнена калиевая подготовка 4 % раствором хлорида калия, который вводился в дозе 0,2 мг со скоростью инфузии 0,03 мг в мин. На 6 часу жизни ребенка одиночным разрядом 20 Дж (5,5 Дж /кг) осуществлена ЭИТ дефибриллятором PRIMEDIC Defi–В фирмы Metrax.

После восстановления синусового ритма на ЭКГ отмечалось исчезновение блокады правой ножки пуч-

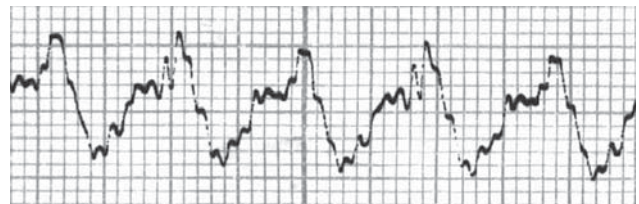


Рис. 1. Электрокардиограмма больной Н. (третий – четвертый час от момента рождения).

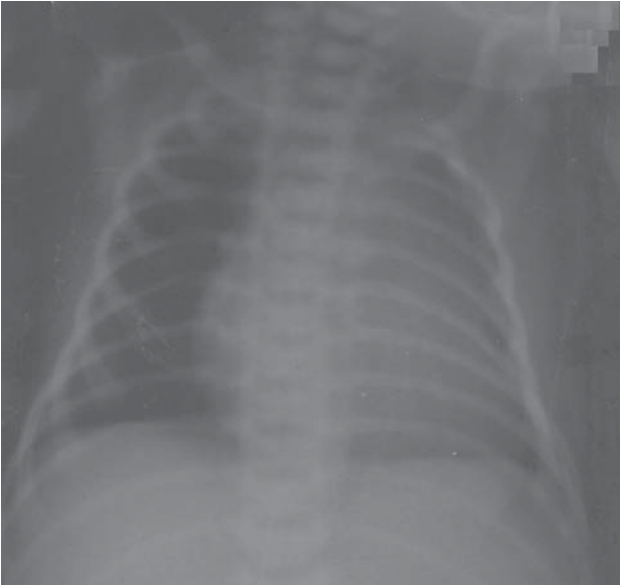


Рис. 2. Рентгенограмма больной Н. (третьей – четвертый час от момента рождения).

ка Гиса, величина QT составила 270 мс при ЧСС 120 в мин., амплитуда волн Р была равной 0,2 мВ, что указывало на дилатацию правого предсердия (рис. 3). С целью профилактики рецидива ФТП была назначена внутривенная инфузия амиордарона, а выбранная нагрузочная доза препарата составила 40 мг (11 мг/кг веса ребенка со скоростью введения 0,22 мг/мин). Клиническое состояние ребенка улучшилось, исчезли признаки цианоза, но слева сохранялось ослабленное дыхание, частота которого составляла 35–40 в мин.

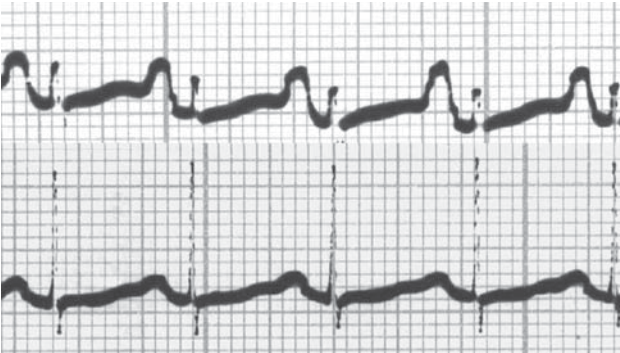

Рис. 3. Электрокардиограмма больной Н. после проведения электроимпульсной терапии.

Через 24 часа после ЭИТ ребенку проводилась оценка ЭКГ в динамике, ЭхоКГ и рентгенография органов грудной клетки. На ЭКГ сохранялся синусовый ритм с ЧСС 120 в мин., величина QT была равной 330 мс, а амплитуда Р уменьшилась до 0,1 мВ. При проведении ЭхоКГ на аппарате Aloka 5500 зарегистрировали отсутствие динамики объемов левых отделов, но значительно уменьшилась степень дилатации правых отделов. Объем правого желудочка снизился до 8 мл, а правого предсердия - до 7 мл, фракция выброса левого желудочка возросла до 63%. Отсутствовала дискинезия МЖП, но сохранялась дискинезия МПП с шунтированием кровотока через открытое овальное окно, однако объем и скорость сброса заметно уменьшились, а уровень СДЛА составил 35–40 мм рт. ст. (рис. 4). На рентгенограмме признаки легочной патологии отсут-

ствовали (рис. 5). На основании признаков положительной динамики, было принято решение о переводе больного на поддерживающую дозу амиордарона, т.е. на 3 мг/кг в сутки. Критериями контроля за лечением были выбраны ЧСС, которая не должна быть ниже 110 уд/мин. и величина интервала QT на ЭКГ, длительность которого, по нашему мнению, не должна превышать 350 мс у новорожденного ребенка.

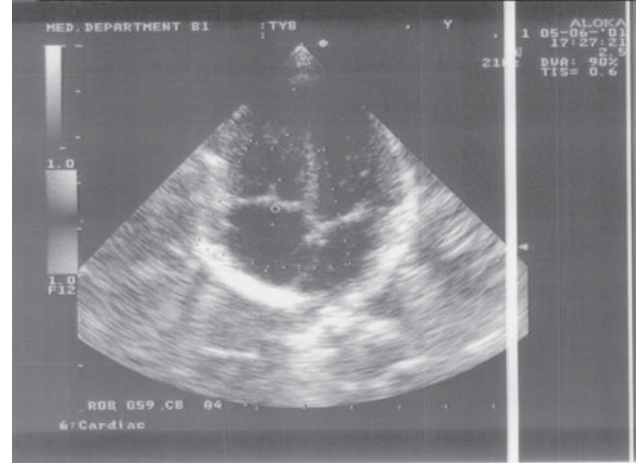


Рис. 4. Эхокардиограмма больной Н. (сутки после проведения электроимпульсной терапии).

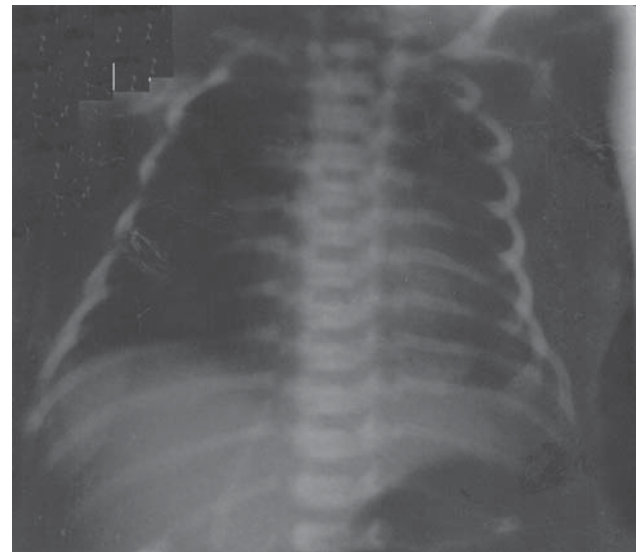


Рис. 5. Рентгенограмма больной Н. (первые сутки после проведения электроимпульсной терапии).

Таким образом, проведенные мероприятия позволили сохранить жизнь пациенту. Учитывая то, что причина возникновения жизнеугрожающего НРС по всей видимости не была связана с сердечно-сосудистой патологией, а так же положительную динамику по данным ЭхоКГ, дальнейший прогноз в отношении рецидивов ФП, в данном случае, выглядит благоприятным. Дискутабельными остаются вопросы величины импульса для ЭИТ и детской дозировки амиордарона.

Рекомендуемая в литературе [6, 7] величина импульса 1-2 Дж/кг спорна, так как эффективность восстановления синусового ритма при такой ЭИТ сомнительна, а повторные нанесения разрядов увеличивают повреждение миокарда электрическим током. По данным разных авторов у детей используются различ-

ные насыщающие и поддерживающие дозировки амиордарона [2, 5]. Это свидетельствует о том, что необходимо дальнейшее изучение применения ААП на достаточном клиническом материале. Несомненным остается тот факт, что более широкое применение ЭИТ при лечении жизнеугрожающих НРС в палатах пато-

логии новорожденных просто необходимо, так как в данном возрасте дилатация предсердий почти всегда носит тоногенный характер вследствие отсутствия миогенного компонента, следовательно, положительный эффект от лечения в подобных клинических ситуациях можно прогнозировать.

ЛИТЕРАТУРА

1. Орлова Н.В., Солдаткин Э.В., Вениаминова Г.Н. Лечение жизнеугрожающих аритмий у новорожденных. Материалы конгресса «Детская кардиология 2000», Москва: 24.
2. Чупрова С.Н., Школьникова М.А., Верченко Е.Г. Медикаментозное купирование трепетания предсердий у ребенка // Российский вестник перинатологии и педиатрии 2000; 1: 24-26.
3. Шилова Л.Г., Бархатова К.Н., Фокина В. В. Оценка эффективности терапии нарушений ритма сердца у детей. Материалы конгресса «Детская кардиология 2000», Москва: с. 41.
4. Школьникова М.А., Макаров Л.М., Березницкая В.В., Калинин Л. А. Жизнеугрожающие аритмии и внезапная сердечная смерть у детей. Материалы конгресса «Детская кардиология 2000», Москва: с. 18.
5. Chen F., Wetzel G.T., Klitzner T.S. Acute effects of amiodarone on sodium currents in isolated neonatal ventricular myocytes. *Development and Pharmacologic Therapeutics* 1992; 19: 118.
6. Perry J.C., Walsh E.P. Diagnosis and Management of Cardiac arrhythmias. *Pediatric Cardiac intensive Care*. Lippincott Williams & Wilkins 1999: 470 – 471.
7. Kasper J.F., Fowler F.S. Responding to the challenge: a status report on shared decision – making programs. *HMO Practice* 1993; 7: 176 – 181.