

С.Ж.Барсамян, К.В.Давтян, С.А.Александрова, А.Ш.Ревишвили

РАДИОЧАСТОТНАЯ АБЛАЦИЯ КОЛЛЕКТОРА ЛЕВЫХ ЛЕГОЧНЫХ ВЕН
ПРИ АТИПИЧНОМ РАСПОЛОЖЕНИИ УСТЬЯ УШКА ЛЕВОГО ПРЕДСЕРДИЯ

Научный центр сердечно-сосудистой хирургии им. А.Н. Бакулева РАМН, Москва

Приводится наблюдение пациента 50 лет перенесшего две безуспешные процедуры радиочастотной абляции по поводу персистирующей фибрилляции предсердий, обсуждаются особенности третьего успешного вмешательства.

Ключевые слова: фибрилляция предсердий, левое предсердие, ушко левого предсердия, легочные вены, радиочастотная катетерная абляция.

A case report of a 50 year old male patient who underwent two unsuccessful radiofrequency ablations of persistent atrial fibrillation is given; peculiar features of the third successful procedure as discussed.

Key words: atrial fibrillation, left atrium, left auricle, pulmonary veins, radiofrequency catheter ablation.

Ушко левого предсердия (УЛП) - расположенное интраперикардially узкое цилиндрическое полостное образование, которое берет начало от латеральной или антеролатеральной стенки левого предсердия (ЛП) и изгибается кпереди, охватывая начало легочного ствола. Варианты направления оси УЛП представлены латерально-ориентированным ушком и, что встречается реже, ушком, которое направлено вниз в сторону желудочка либо поднимается вверх под легочным стволом. УЛП - единственное трабекулярное образование в ЛП - его внутренняя поверхность изобилует гребенчатыми мышцами, которые придают полости ушка коралло-видную конфигурацию. От устьев левых легочных вен (ЛВ) ушко отделено мышечным гребнем («саргина» или «ridge» в зарубежной литературе). Знание анатомии УЛП, расположения его устья и особенностей перегородки между ушком и левыми ЛВ имеет большое значение для корректной изоляции устьев левых ЛВ.

По литературным данным, устье УЛП может находиться в трех разных позициях по отношению к устью левой верхней ЛВ (ЛВЛВ): выше устья ЛВЛВ (I тип), на одном уровне с ним (II тип), или под ним (III тип) [1]. Нижняя стенка УЛП покрывает собой левую коронарную борозду, где происходит деление ствола левой коронарной артерии (ЛКА) на переднюю межжелудочковую и огибающую ветви. При абляции устья УЛП существует большой риск повреждения

проксимальной части огибающей ветви ЛКА, которая располагается очень близко к передненижней стенке УЛП, расстояние между УЛП и огибающей ветвью обычно составляет 2-5 мм, крайне редко превышая 5 мм. Самый тесный контакт УЛП и огибающей ветви имеется при III типе расположения ушка. Более того, УЛП находится в опасной близости от левой артерии синусового узла, которая отходит от проксимальной части огибающей ветви ЛКА и проходит под УЛП, достигая передней стенки ЛП; а также от задней артерии синусового узла, которая отходит от заднего сегмента огибающей ветви и поднимается к устью УЛП, проходя между УЛП и ЛВЛВ [2]. Абляцией вблизи УЛП возможно также повредить левый диафрагмальный нерв, вызвав, таким образом, парез левого купола диафрагмы [3]. Циркулярная изоляция УЛП чревата нарушением сократительной способности ушка, что может привести к тромбообразованию в его полости [4]. Циркулярная изоляция УЛП может также может привести к нарушению его кровоснабжения и понижению синтеза предсердного натриуретического пептида, что приводит к артериальной гипертензии и дисфункции левого желудочка [5]. В данном сообщении мы представляем редкий случай из практики, где устье УЛП было расположено выше устья коллектора ЛЛВ, что явилось причиной двух неэффективных процедур абляции по поводу фибрилляции предсердий (ФП).

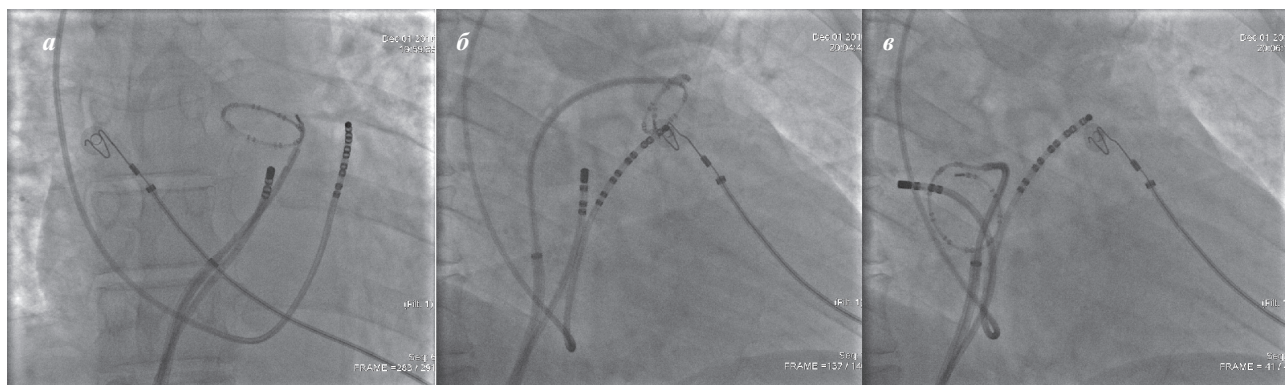


Рис. 1. Положение циркулярного электрода (Lasso 25/15, Biosense Webster, Inc. США) в устье ушка левого предсердия в прямой (1а) и правой косо (1б) проекциях, в отличие от его положения в устье коллектора левых легочных вен (1в).

Пациент Т., 50 лет, поступил с жалобами на ощущение перебоев в работе сердца и эпизоды частого неритмичного сердцебиения. В 2007 году в другой клинике пациенту был поставлен диагноз: длительно-

коралловидным внутренним контуром при контрастировании; 2) положением циркулярного диагностического электрода в устье УЛП (рис. 1а), смотрящего вперед в правой косой проекции (рис. 1б), в отличие от

персистирующая тахисистолическая форма ФП, в связи с чем были выполнены две инвазивные процедуры с интервалом в год. Согласно выписному эпикризу, в 2007 году была выполнена радиочастотная катетерная абляция (РЧКА) вегетативных ганглионарных сплетений кпереди от устьев правых ЛВ и кзади от устьев левых ЛВ с помощью нефлюороскопической системы электроанатомического картирования CARTO™ (Biosense Webster, Inc., США). В 2008 году была проведена катетерная радиочастотная изоляция «всех четырех ЛВ» с проведением дополнительных линейных абляций в области септального перешейка ЛП и по крыше ЛП «между устьями левой верхней и правой верхней ЛВ» под флюороскопическим контролем. После первой процедуры, частой стимуляцией была индуцирована ФП, аритмия была купирована наружной электрической кардиоверсией, и рецидивировала через неделю. По окончании второй процедуры частой стимуляцией было индуцировано атипичное трепетание предсердий, аритмия была купирована наружной электрической кардиоверсией, через 4 месяца отмечен пароксизм ФП. Мы решили провести третью процедуру катетерной абляции с небольшой надеждой на успех.

После проведения интродьюсера транссептально в ЛП, провести проволочный проводник в ЛВЛВ не удалось: он неуклонно проникал в высоко расположенное УЛП. Мы произвели повторную, более заднюю транссептальную пункцию, и проводник, с большими трудностями, был проведен в левую нижнюю ЛВ. Расположение УЛП было верифицировано: 1) его пальцеобразной конфигурацией с

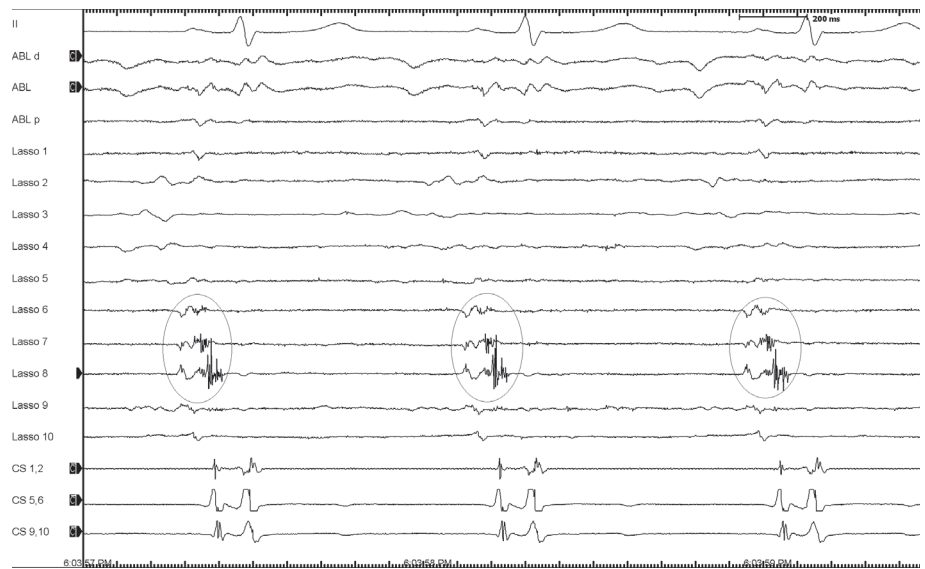


Рис. 2. Зона проведения возбуждения в вестибуле правых легочных вен.

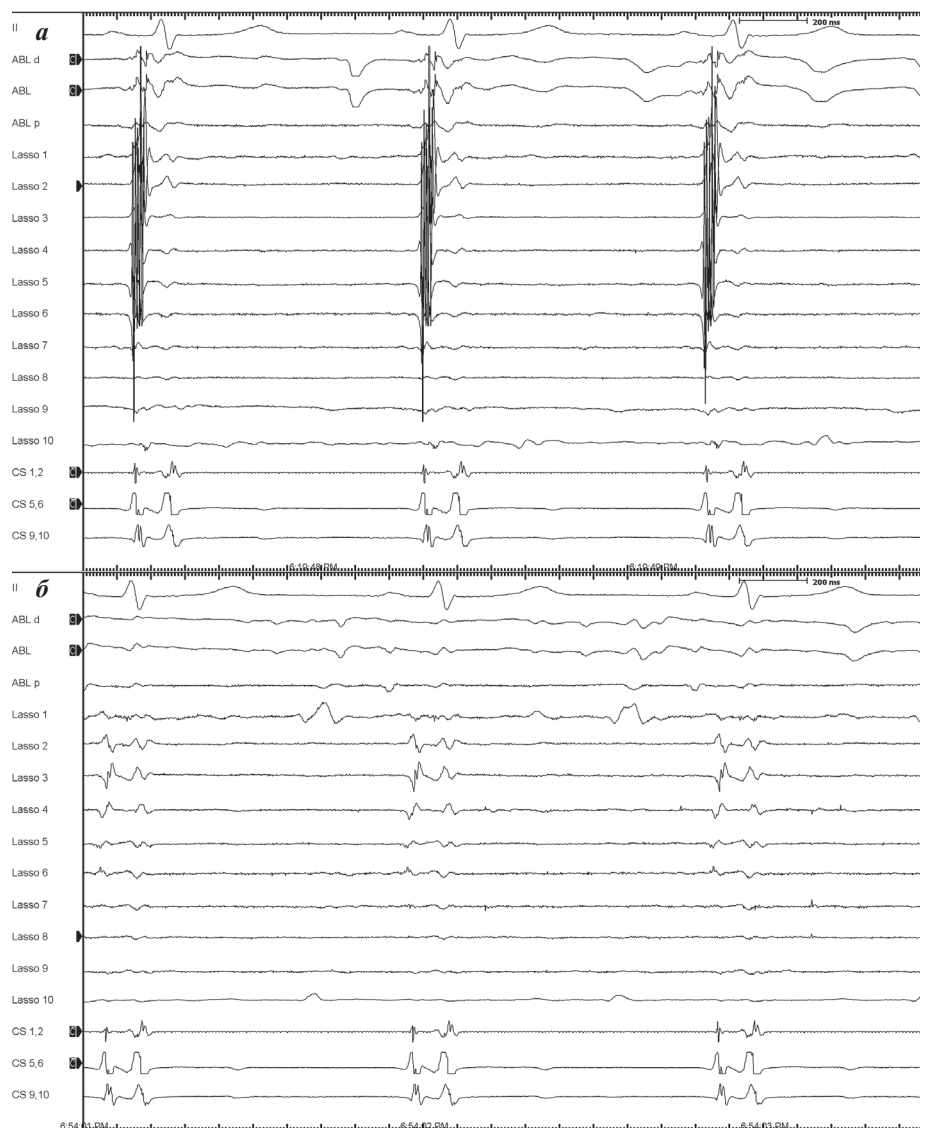


Рис. 3. Электрограммы из коллектора левых легочных вен до (а) и после изоляции (б).

устья коллектора левых ЛВ, где циркулярный электрод смотрит назад (рис. 1в); 3) резким увеличением предсердных потенциалов на локальной электрограмме при проведении картирующего катетера внутрь ушка. В нижней части вестибуля правых ЛВ, на циркулярном катетере отмечены двойные фрагментированные предсердные потенциалы (рис. 2), вестибуль изолирован минутной аблацией в указанной зоне.

После перемещения на левую половину ЛП, циркулярный электрод записал фрагментированные предсердные потенциалы при установке в области устья УЛП (фрагментация наблюдалась по задней стенке); и не изолированные венозные потенциалы при установке электрода в области настоящего устья коллектора левых ЛВ, причем венозные потенциалы зарегистрировались на всех стенках коллектора, кроме верхней (рис. 3а). Следует полагать, что при двух предыдущих процедурах УЛП было ошибочно принято за коллектор левых ЛВ, следствием чего явилась попытка изоляции УЛП.

Сам коллектор левых ЛВ был электрически не изолирован, за исключением его верхнего края. После изоляции коллектора левых ЛВ (рис. 3б) индуцировать ФП частой стимуляцией не удалось. В течение 6-ти месяцев наблюдения после процедуры, приступов ФП не было, многократное холтеровское мониторирование не выявило ФП или предсердной экстрасистолии. На всех анамнестических компьютерных томографиях ЛП было изображено только во фронтальной проекции сзади, скрывая, таким образом, основание

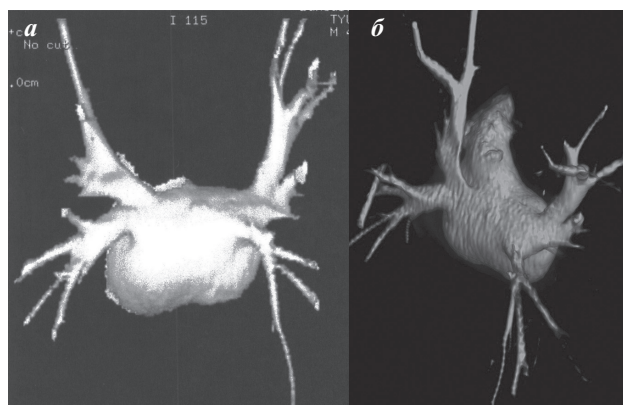

Рис. 4. Компьютерная томография левого предсердия во фронтальной (а) и косо-фронтальной (б) проекциях, вид сзади.

УЛП (рис. 4а). После процедуры мы реконструировали компьютерную томографию в косо-фронтальной проекции; полученное изображение доказало нашу гипотезу о том, что ушко у данного пациента берет начало значительно выше устья коллектора левых ЛВ (рис. 4б).

Таким образом трехмерная компьютерная томография ЛП в нескольких проекциях и тщательное интраоперационное определение устьев левых ЛВ (устья коллектора ЛЛВ) имеют критическое значение для корректной идентификации анатомического соотношения УЛП и ЛЛВ (коллектора левых ЛВ), предоставляя возможность для адекватной изоляции ЛВ при различных анатомических вариантах.

ЛИТЕРАТУРА

1. Casella, M. CT Study of Left Atrium. / Casella, M., Dello Russo, A. // В кн.: Casella, M., Dello Russo, A. (eds.) An atlas of radioscopic catheter placement for the electrophysiologist. - Springer-Verlag London Limited, London, 2011. - P. 17-21.
2. Dello Russo, A. Left Atrial Mapping and Ablation / Dello Russo, A., Casella, M. // В кн.: Casella, M., Dello Russo, A. (eds.) An atlas of radioscopic catheter placement for the electrophysiologist. - Springer-Verlag London Limited, London, 2011. - P. 162-181.
3. Sacher F. Phrenic Nerve Injury After Catheter Ablation of Atrial Fibrillation. / Sacher F., Jais P., Stephenson K. et al. // J Am Coll Cardiol. - 2006. - Vol. 47. - P. 2498-2503.
4. Sparks P. Left atrial "stunning" following radiofrequency catheter ablation of chronic atrial flutter. / Sparks, P., Jayaprakash, S., Vohra, J. et al. // J Am Coll Cardiol. - 1998. - Vol. 32. - P. 468-475.
5. Tabata., T. Relationship between left atrial appendage function and plasma concentration of atrial natriuretic peptide. / Tabata., T., Oki, T., Yamada, H. et al. // Eur J Echocardiogr. - 2000. - Vol. 1. - P. 130-137.