

С.С.Дурманов, А.В.Козлов, Н.В.Макарова,
Д.Б.Максимов, Р.В.Марченко, Р.В.Морозов

УДЛИНЕНИЕ ВЕНТРИКУЛОАТРИАЛЬНОГО ИНТЕРВАЛА ВО ВРЕМЯ
РАДИОЧАСТОТНОЙ АБЛАЦИИ ОРТОДРОМНОЙ ТАХИКАРДИИ - ЧТО ПРОИЗОШЛО?
ФГБУ «Федеральный центр сердечно-сосудистой хирургии» Минздрава России, Пенза

Приводится клинический случай возникновения блока проведения в медиальном истмусе при радиочастотной абляции правого парасептального дополнительного предсердно-желудочкового соединения, обсуждаются электрофизиологический механизм.

Ключевые слова: синдром Вольфа-Паркинсона-Уайта, дополнительное предсердно-желудочковое соединение, атриовентрикулярная ортодромная тахикардия, электрофизиологическое исследование, радиочастотная абляция.

A case report is given of development of the medial isthmus conduction block in the course of radiofrequency ablation of the right paraseptal accessory atrioventricular pathway, the electrophysiological mechanism is discussed.

Key words: Wolff-Parkinson-White syndrome, accessory atrioventricular junction, atrioventricular orthodromic tachycardia, electrophysiological study, radiofrequency ablation.

Метод радиочастотной абляции (РЧА) был введен для лечения синдрома WPW в 1987 году M. Borggrefe [1]. С тех пор РЧА при данной патологии превратилась в рутинную процедуру, методика которой отработана, является высокоэффективной и безопасной [2]. Важную роль в локализации дополнительного предсердно-желудочкового соединения (ДПЖС) играет последовательность возбуждения различных отделов миокарда при тахикардии. Возникновение препятствий для распространения возбуждения может привести к искажению «классической» картины ортодромной тахикардии. Приводим клинический случай возникновения блока проведения в медиальном истмусе при РЧА правого парасептального ДПЖС.

Больной Г., 15 лет, поступил в клинику в плановом порядке с жалобами на частые приступы сердцебиения, продолжающимися до нескольких часов, купирующимися вагусными пробами или медикаментозно. На ЭКГ с 2,5 месячного возраста фиксируется манифестирующий синдром WPW. При поступлении состояние

удовлетворительное, показатели общеклинических анализов в пределах нормы, данные эхокардиографии и рентгенографии органов грудной клетки без особенностей. ЭКГ - синусовый ритм, укорочение интервала PQ, дельта-волна.

20.04.11 выполнены внутрисердечное электрофизиологическое исследование (ЭФИ) и РЧА правого парасептального ДПЖС. Диагностические катетеры были установлены в коронарном синусе и верхушке правого желудочка. Абляционный катетер введен в полость правого предсердия. На фоне синусового ритма с презкитацией желудочков, отмечается концентрический фронт распространения возбуждения (рис. 1а). При проведении ЭФИ индуцирован пароксизм ортодромной тахикардии с циклом 300 мс и VA интервалом 81 мс, наиболее ранней ретроградной активацией предсердий на CSpr (Рис. 1б).

Верифицировано правостороннее расположение ДПЖС. Выполнено картирование кольца трикуспидального клапана на синусовом ритме. Наименьший

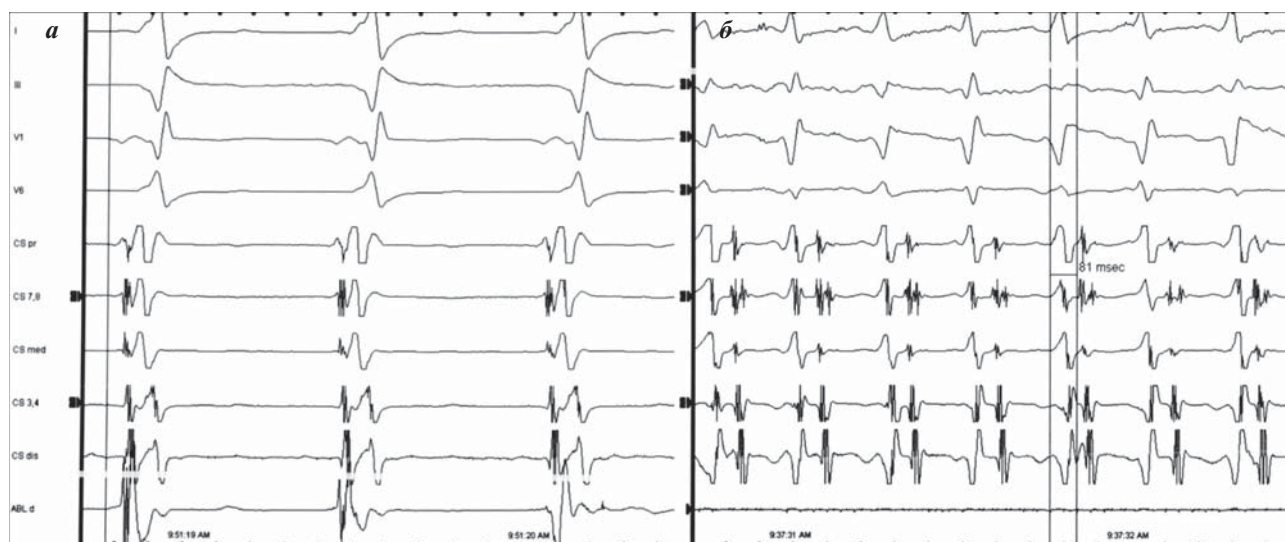


Рис. 1. Фрагменты поверхностной ЭКГ и электрограмм из коронарного синуса: а - при синусовом ритме (с абляционного электрода фиксируется сливная активность предсердий и желудочков), б - при тахикардии.

интервал дельта-V получен в правой парасептальной проекции (5 часов LAO 30) Нанесено 2 воздействия при температуре 55 °С и мощности 40 Вт неорошаемым электродом. Получен блок проведения по ДПЖС в антеградном направлении с исчезновением презжитации желудочков на поверхностной ЭКГ, отсутствием сливной активности на абляционном электроде (рис. 2а). При проведении контрольного ЭФИ при учащающейся стимуляции желудочков индуцирован пароксизм тахикардии с циклом 300 мс, VA интервалом 184 мс (рис. 2б), концентрическим фронтом распространения возбуждения.

Появление тахикардии с другими электрофизиологическими свойствами заставило выполнить повторное картирование правого предсердия на тахикардии, при котором выявлена сливная активность предсердий и желудочков чуть ниже ранее нанесенных воздействий.

В месте наиболее ранней активации предсердий вновь нанесены РЧ воздействия орошаемым электро-

дом при температуре 44 °С и мощности 40 Вт. На 15-ой секунде воздействия произошло купирование тахикардии. При контрольном ЭФИ ретроградное и антеградное проведение по АВ узлу, признаков функционирования ДПЖС нет, тахикардия не индуцируется. Ожидание 10 минут, эффект сохраняется. Послеоперационный период без особенностей. Пациент выписан на 2 сутки после операции.

ОБСУЖДЕНИЕ

Возникновение тахикардии с другим VA интервалом после устранения антеградного проведения по ДПЖС можно было бы объяснить наличием второй тахикардии, существующей независимо. Есть несколько видов суправентрикулярных тахикардий с длинным VA интервалом (предсердная эктопическая тахикардия, атипичная атриовентрикулярная узловая реципрокная тахикардия (АВУРТ), ортодромная тахикардия при «медленном» ДПЖС), которые могут сочетаться с синдромом WPW [3]. Повторное картирование

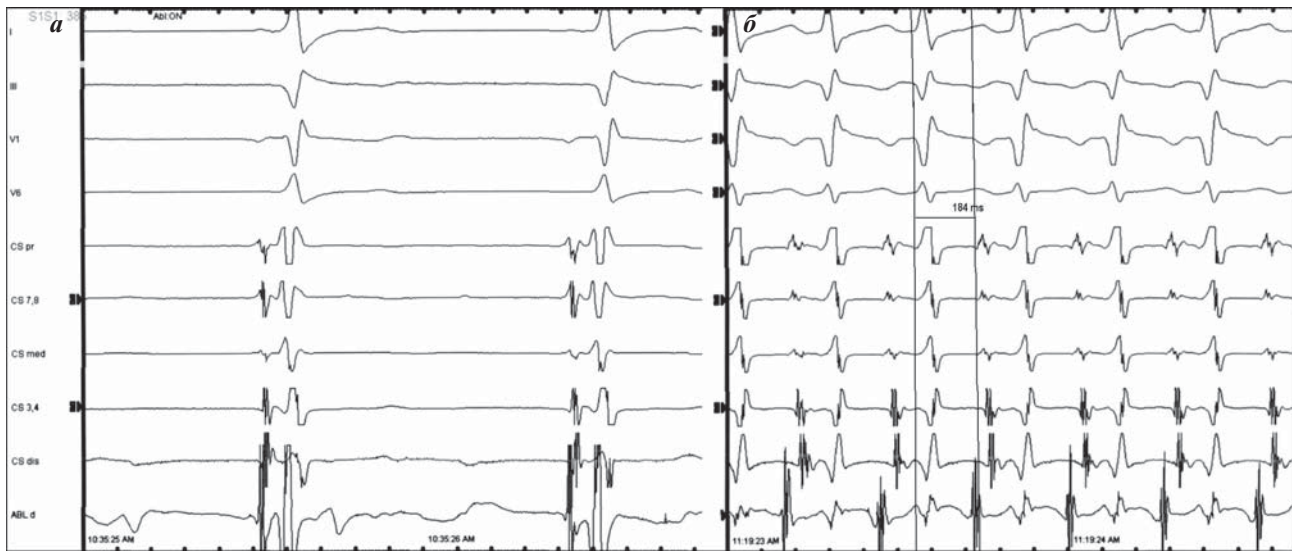


Рис. 2. Фрагменты поверхностной ЭКГ и электрограмм с абляционного электрода при антеградном блоке проведения по ДПЖС (а), тахикардия с длинным VA интервалом (б).

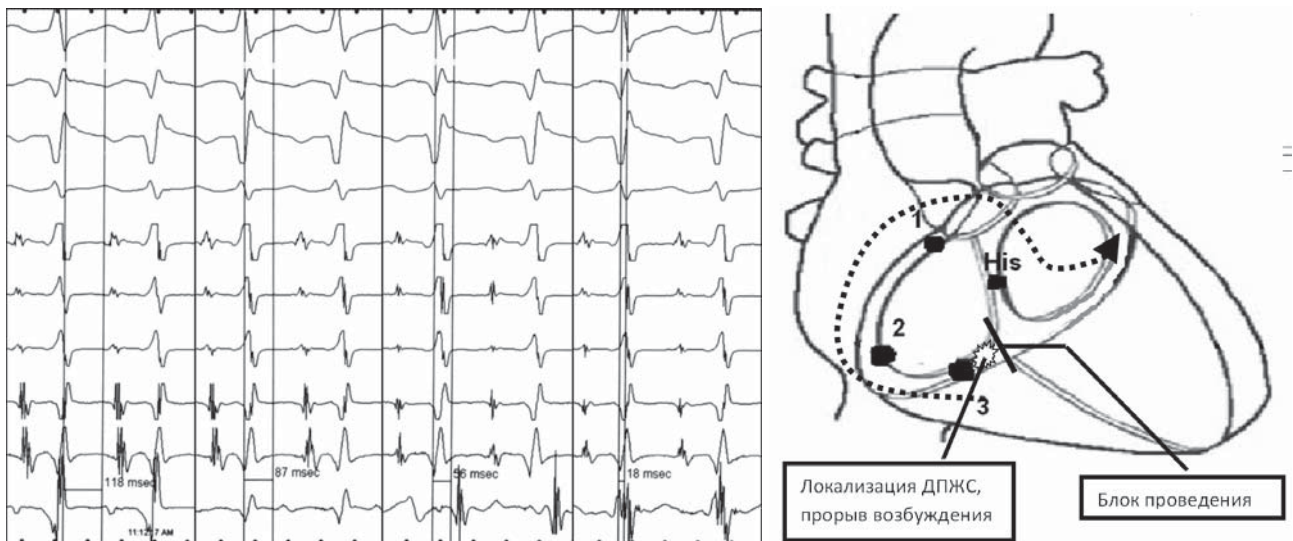


Рис. 3. Последовательное уменьшение VA интервала при картировании кольца трикуспидального клапана от области пучка Гиса к крыше правого предсердия (1), боковой стенке (2) и парасептальной позиции. Стрелкой показано направление распространения волны возбуждения.

кольца трехстворчатого клапана правого предсердия поводилось для уточнения электрофизиологического механизма возникшей тахикардии.

При картировании на фоне тахикардии получены следующие результаты - в проекции пучка Гиса отмечается самый большой VA интервал, при дальнейшем продвижении по кольцу клапана против часовой стрелки VA интервал последовательно уменьшался. Наличие «сливной» активности чуть латеральнее места нанесения воздействий позволило отвергнуть атипичную АВУРТ и предсердную эктопическую тахикардию. Сохранение неизменным цикла тахикардии сделало предположение о наличии второго «медленного» ДПЖС маловероятным. Таким образом, сложилось впечатление о том, что тахикардия осталась той же самой, но что-то вызвало увеличение VA интервала

Для объяснения данного феномена мы предположили возникновение блока проведения в медиальном истмусе при сохраненном ретроградном проведении по ДПЖС. Активация правого предсердия в данном случае происходит вокруг кольца трикуспидального клапана по часовой стрелке от места прорыва возбуж-

дения - вначале нижняя и боковая стенка, затем крыша и септальная часть с последующей активацией коронарного синуса (рис. 3) Увеличение длительности VA интервала происходит за счет увеличения пути, проходимого фронтом волны возбуждения. Наличие блока проведения в дальнейшем подтвердилось большим временем межпредсердного проведения - 160 мс.

ЗАКЛЮЧЕНИЕ

В данном случае возникновении истмус-блока во время РЧА объясняется, вероятнее всего, особенностями анатомического строения - «узкий» истмус, в результате чего 2-х воздействий РЧ энергии оказалось достаточно для создания блока проведения [4]. В литературе описан случай возникновения блока проведения в «митральном истмусе» при абляции левостороннего ДПЖС [5, 6], что также сопровождалось удлинением VA интервала и изменением характера активации коронарного синуса. Понимание механизма данного электрофизиологического феномена позволяет избежать диагностических ошибок с одной стороны и адекватно устранить тахикардию с другой.

ЛИТЕРАТУРА

1. Borggrefe M; Budde T; Podczec A; Breithardt G. High frequency alternating current ablation of an accessory pathway in humans // Journal of the American College of Cardiology. 1987; 10(3): 576-82.
2. Кушаковский М.С. Аритмии сердца. СПб «Фолиант». 1998; 640 с.
3. Ревешвили, А.Ш., Рзаев, Ф.Г., Давтян, К.В. и др. Непрерывно - рецидивирующая наджелудочковая тахикардия с длинным R-P и коротким P-R интервалом. Что является субстратом данной аритмии? // Вестник аритмологии. 2007; 47: 57-60
4. Cabrera J.A., Sanchez-Quintata D., Ho S.Y. et al. The architecture of the atrial musculature between the orifice of the inferior caval vein and the tricuspid valve: the anatomy of the isthmus // J. Cardiovasc. Electrophysiol. 1998;9:1186-1195.
5. Яшин С.М., Лян Е.В., Думпис Я.Ю. и др. Блок проведения в «митральном перешейке» в ходе выполнения радиочастотной катетерной абляции левостороннего латерального добавочного атриовентрикулярного соединения // Вестник аритмологии. 2008; 52: 72-75.
6. Luria D., Nemes J., Etheridge S. et al. Intra-atrial conduction block along the mitral valve annulus during accessory pathway ablation: evidence for a left atrial «Isthmus» // Journal of Cardiovascular Electrophysiology. 2001; 12: 744-749.