И.Г.Стенин, А.Б.Романов, В.В.Шабанов, Д.А.Елесин, А.А.Якубов, Д.В.Лосик, А.Н.Туров, О.В.Старосотникова, Е.А.Покушалов

РАДИОЧАСТОТНАЯ АБЛАЦИЯ ГАНГЛИОНАРНЫХ СПЛЕТЕНИЙ ЛЕВОГО ПРЕДСЕРДИЯ У ПАЦИЕНТОВ С ХРОНИЧЕСКОЙ ФОРМОЙ ФИБРИЛЛЯЦИИ ПРЕДСЕРДИЙ

ФГУ «Новосибирский НИИ патологии кровообращения имени академика Е.Н.Мешалкина Федерального агентства по здравоохранению и социальному развитию», Новосибирск, Россия

С целью оценки эффективности анатомической модификации ганглионарных сплетений левого предсердия как изолированной процедуры, а также в сочетании с изоляцией устьев легочных вен в случаях рецидива аритмии обследованы 178 пациентов (142 мужчины и 36 женщин, средний возраст - 56±7 лет) с длительно персистирующей фибрилляцией предсердий.

Ключевые слова: фибрилляция предсердий, радиочастотная катетерная аблация, левое предсердие, ганглионарные сплетения, легочные вены, длительное подкожное мониторирование электрокардиограммы.

To assess effectiveness of anatomic modification of ganglion plexuses of the left atrium as an isolated procedure as well as in combination with isolation of the pulmonary vein ostia in the case of the arrhythmia recurrence, 178 patients (142 men, 36 women) aged 56±7 years with long-lasting persistent atrial fibrillation were examined.

Key words: atrial fibrillation, radiofrequency catheter ablation, left atrium, ganglion plexuses, pulmonary veins, long-term subcutaneous monitoring of electrocardiogram.

Радиочастотная аблация (РЧА), как метод лечения пациентов с длительно персистирующей формой фибрилляции предсердий (ФП), остаётся актуальной проблемой. Уровень отдаленной эффективности характеризуется как низкий, большинство пациентов нуждается в повторной процедуре. Также отсутствует идеальная технология аблации, которая устраивала бы все центры [1-5]. Изоляция устьев легочных вен (ЛВ), создание аблационных линий по задней стенке левого предсердия (ЛП), аблация областей фракционированных сигналов (CFAE), а иногда и комбинация этих методик используются с переменным успехом [1-5]. Попытки аблации ганглионарных сплетений (ГС) ЛП привели к многообещающим результатам в отношении пароксизмальной формы ФП [6-9].

Ранее нами было показано, что у пациентов с пароксизмальной формой ФП модификация ГС может быть достигнута без использования высокочастотной стимуляции для верификации ГС, то есть может базироваться исключительно на анатомическом принципе [8-10]. Однако эффективность анатомической аблации ГС (изолированно или в комбинации с изоляцией устьев ЛВ) ещё не изучалась в отношении пациентов с персистирующей формой ФП. Хотя известно, что только изоляция ЛВ не является достаточной для устранения персистирующей формы ФП [3, 12], но при сочетании данной методики с модификацией субстрата показаны неплохие результаты [3]. Целью исследования явилась оценка эффективности анатомической модификации ганглионарных сплетений левого предсердия как изолированной процедуры у пациентов с длительно персистирующей и хронической фибрилляцией предсердий, а также оценка эффективность данной методики в сочетании с изоляцией устьев легочных вен в случаях рецидива аритмии.

МАТЕРИАЛ И МЕТОДЫ ИССЛЕДОВАНИЯ

Характеристика пациентов

В исследование были включены 178 пациентов (142 мужчины и 36 женщин, средний возраст составил 56±7 лет) с длительно персистирующей ФП, которым была выполнена анатомическая РЧА ГС (табл. 1). Длительно персистирующая ФП была определена как ФП, существующая в течение 6 месяцев и более, без появления спонтанных эпизодов синусового ритма и требующая кардиоверсии для его восстановления. Хроническая ФП была определена как ФП существующая более 6 мес. при неудачной попытке трансторакальной электрической кардиоверсии. Учитывая многомесячный характер аритмии и её постоянное существование на момент госпитализации и аблации, эти формы для удобства описания будут объединены под названием

Таблица 1.

Характеристика наблюдаемых пациентов

Возраст, лет	56±7
Пол, М/Ж	71/18
ФВЛЖ, %	57,2±6,3
Диаметр ЛП, мм	48±8
Длительность ФП, лет	3,4±1,2
АГ, n	46
Сахарный диабет, n	10
Количество принимаемых ААП	2,1 (1-5)

где, ФВЛЖ - фракция выброса левого желудочка. ЛП - левое предсердие. ФП - фибрилляция предсердий. АГ - артериальная гипертензия. ААП - антиаритмические препараты

© И.Г.Стенин, А.Б.Романов, В.В.Шабанов, Д.А.Елесин, А.А.Якубов, Д.В.Лосик, А.Н.Туров, О.В.Старосотникова, Е.А.Покушалов

«хроническая ФП» (ХФП). Пациенты в данном исследовании имели ФП в течение 3,4±1,2 лет, подверглись в среднем 3,2±0,8 попыткам кардиоверсии, а кроме того принимали в среднем 2,1±0,9 антиаритмических препарата. Данное исследование было одобрено этическим комитетом клиники и согласительная форма была подписана каждым пациентом.

Картирование и техника катетерной аблации

Наша техника аблации и картирования ЛП детально была описана ранее [8]. Всем пациентам была выполнена спиральная компьютерная томография и после компьютерной обработки (CartoMerge, Biosense Webster, Diamond Bar, CA, USA) изображение было интегрировано в электроанатомическую карту ЛП. Предыдущие работа нашей группы продемонстрировали, что селективная аблация ГС, локализованных с помощью высокочастотной стимуляции имеет низкую эффективность у данной категории пациентов по сравнению с региональной аблацией основанной на анатомическом подходе [8]. Таким образом, анатомическая методика не влечет за собой поиск ГС высокочастотной стимуляцией, но основана на знании основных мест их скопления, которые уже установлены ранее анатомическими и экспериментальными исследованиями на сердце человека и животных [6-11].

Анатомическая РЧА ГС ЛП выполнялась на 1-2 см кнаружи от устьев ЛВ в следующих областях - левая верхне-боковая область (левое верхнее ГС), правая верхне-передняя область (правое верхнее ГС), левая нижне-задняя область (левое нижнее ГС) и правая нижне-задняя область (правое нижнее ГС) (рис. 1). Для аблации использовался орошаемый катетер (7,5 Fr, Navi-

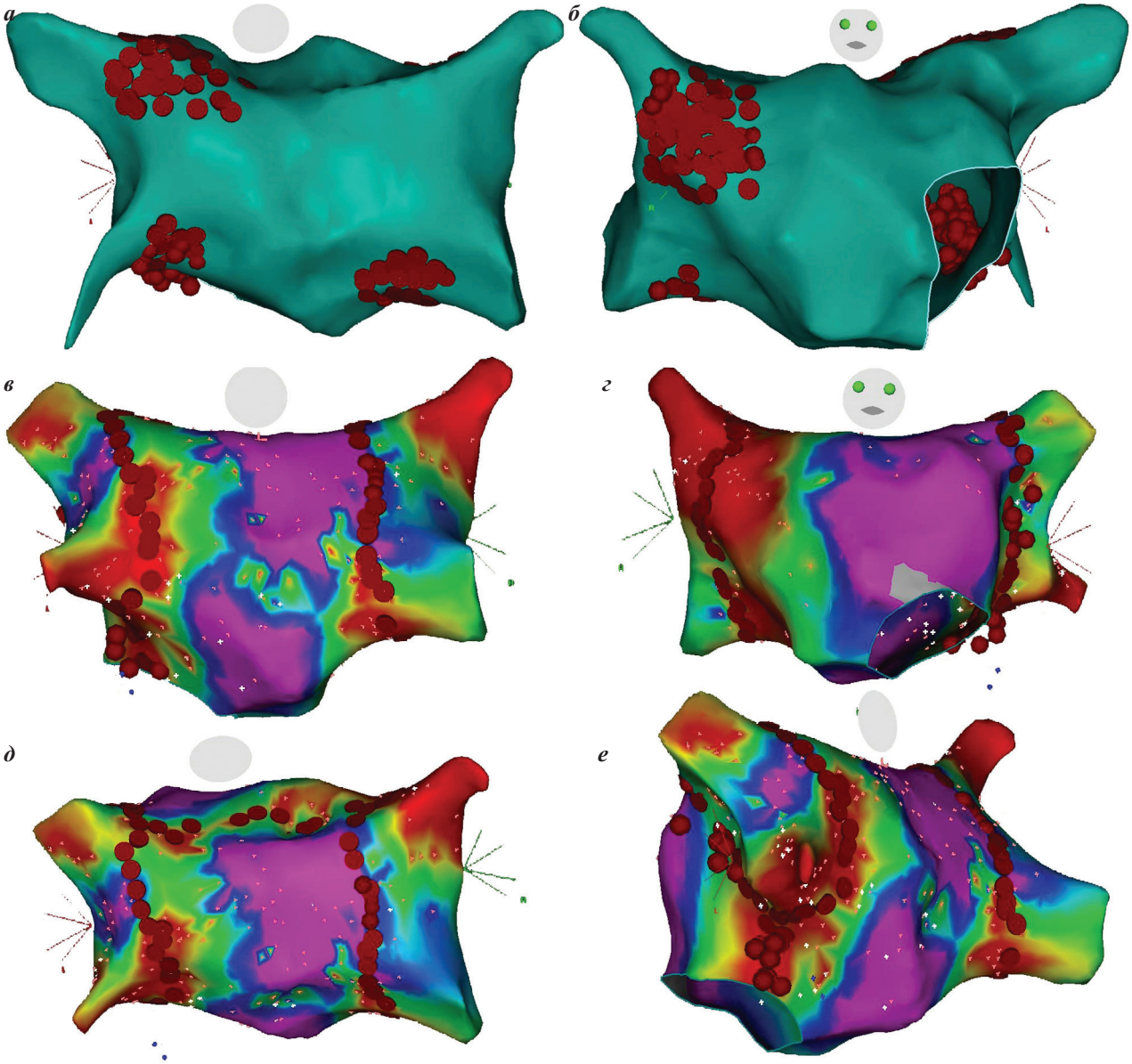

Рис. 1. Результаты РЧА у пациента Н. Первичная операция - анатомическая аблация ГС, электроанатомическое 3D-изображение ЛП в задней (а) и передней проекциях (б). Бордовые маркёры соответствуют аппликациям в местах четырёх ГС. Повторная операция у этого же пациента через 6 месяцев - изоляция легочных вен. Представлено электроанатомическое 3D-изображение ЛП в задней (в), передней (г), верхней (д) и левой косой (LAO-120 - е) проекциях. На всех картах красным цветом отмечены низковольтажные зоны после первой процедуры. Аппликации радиочастотной энергии окружают левые и правые лёгочные вены, отдельные линии созданы на крыше ЛП и в области левопредсердного перешейка.

Star ThermoCool, Biosense Webster, Diamond Bar, CA, USA), который доставлял к субстрату радиочастотную энергию (Stockert, Biosense Webster) с параметрами 42 °C, 35 W, при скорости орошения 17 мл в минуту. Продолжительность каждой аппликации составляла 40 секунд. Конечной точкой процедуры аблации было устранение электрической активности (менее 0,1 мВ по биполярной электрограмме) и отсутствие каких-либо вагусных эффектов в указанных областях. Если после выполнения анатомической аблации ГС сохранялась ФП, пациентам для восстановления синусового ритма выполнялась электрическая кардиоверсия.

Мониторинг рецидивов аритмии

Аппарат длительного подкожного мониторирования (ДПМ) Reveal XT (модель 9529, Medtronic Inc, Миннеаполис, Миннесота, США) был имплантирован всем пациентам после операции. Место имплантации аппарата тщательно выбиралось в каждом случае так, чтобы регистрируемый сигнал ЭКГ был наилучшего качества. Как правило, это было между первым межреберным промежутком и четвертым ребром, между парастернальной и среднеключичной линиями. Далее в течении недели после операции производилась оптимизация аппарата для лучшей регистрации эпизодов ФП и минимальной детекции шумов. Детекция предсердных аритмий была активирована у всех пациентов сразу после имплантации. Алгоритм определения пароксизмов ФП в аппарате Reveal использовал нерегулярность интервалов RR при анализе эпизодов продолжительностью по крайней мере 2 минуты. Когда интервалы RR имели определенный уровень нерегулярности сердечный ритм классифицировался как ФП. Анализ данных ДПМ производился ежемесячно.

Повторная катетерная аблация

У пациентов с рецидивами ФП через несколько месяцев выполнялась повторная процедура аблации, при которой осуществлялась антральная изоляция легочных вен или аблация источника предсердных тахикардий (трепетания предсердий, фокусной тахикардии) (рис. 1). Конечной точкой было подтверждение блока входа и выхода, а так же невозможность индуцировать предсердную тахикардию или трепетание. После каждой процедуры пациенты получали амиодарон и варфарин в течение 2 месяцев. Рецидив ФП или трепетания предсердия в течение первых недель после аблации считали транзиторным феноменом и «слепой» период наблюдения составил 2 месяца. Основная цель данного исследования была отсутствие предсердных тахиаритмий, включая ФП и трепетание предсердий в отдаленном периоде наблюдения.

Статистический анализ

Результаты исследования представлены как среднее значение±стандартное отклонение. Сравнения между группами были выполнены используя t-критерий Стьюдента. Абсолютные переменные сравнивались, используя метод χ^2 и критерий Фишера. Непрерывные переменные сравнивались однофакторным методом ANOVA. При отсутствии нормального распределения данных, использовался Mann-Whitney U-тест. Для верификации рецидивов ФП или другой предсердной тахикардии использовался метод Kaplan-Meier с log-rank тестом. Регрессионный анализ Кокса был выполнен для определения независимых предикторов рецидивов ФП. Значение $p<0,05$ считалось статистически достоверным.

ПОЛУЧЕННЫЕ РЕЗУЛЬТАТЫ

Анатомическая модификация ганглионарных сплетений

Средняя продолжительность первичной процедуры составила 149±34 минут, среднее время рентгеноскопии составило 26,2±1,9 минут. Всего было выполнено 78±11 (62-89) радиочастотных аппликаций (в среднем 18,9±4,6 в каждой из четырех областей ГС). Распределение количества радиочастотных аппликаций по областям ГС было следующим: левая верхне-латеральная область - 18,9±4,1 аппликаций; правая верхне-передняя область - 28,2±3,2 аппликаций; левая нижне-задняя - 10,2±3,6 аппликаций; правая нижне-задняя - 16,2±3,1 аппликаций. Во время процедуры у 36 пациентов (20,2%) наблюдались вагусные реакции: у 28 пациентов (15,7%) во время воздействия в левой верхне-латеральной области; у двух пациентов (1,2%) - в правой верхне-передней области и у 6 пациентов (3,4%) - в правой нижне-задней области. Вагусные реакции были преходящими и после прекращения воздействия они не регистрировались. У 4,4% пациентов во время процедуры восстановился синусовый ритм. У 16,8% пациентов ФП трансформировалась в трепетание предсердий. Этим пациентам выполнена радиочастотная аблация каво-трикуспидального перешейка (28 пациентов) и аблация митрального перешейка (2 пациента). У 78,6% пациентов после окончания процедуры для восстановления синусового ритма была выполнена кардиоверсия.

Повторные аблации

Спустя 7,2±1,2 месяца после первой процедуры 58 пациентам была выполнена повторная процедура, которая включала в себя изоляцию устьев правых и левых ЛВ или изоляцию устьев правых и левых ЛВ в сочетании с аблацией предсердной тахикардии. Показаниями к аблации у 22 пациентов была постоянная форма ФП, у 24 пациентов - пароксизмальная форма ФП и у 12 пациентов - пароксизмальная форма ФП в сочетании с предсердной тахикардией. У 8 пациентов предсердные тахикардии были фокусными, а у 4 пациентов имел место механизм внутрипредсердной macro re-entry. РЧА зон триггерной активности была выполнена в области устья правой нижней ЛВ у двух пациентов, в области устья левой нижней ЛВ у двух пациентов и в области устья левой верхней ЛВ у 4 пациентов. Аблация левопредсердного трепетания проводилось путем создания радиочастотной линии от устья левой нижней ЛВ до фиброзного кольца митрального клапана. Все ЛВ были успешно изолированы. Средняя продолжительность процедуры и время рентгеноскопии составили 167±42 и 28,3±3,2 минут соответственно. Десяти пациентам потребовалась третья процедура. У четырёх пациентов показаниями к изоляции ЛВ послужила постоянная форма ФП и у 6 пациентов предсердная macro re-entry тахикардия, которая была купирована путем создания блокады в митральном перешейке, спустя 3,2±1,1 месяц после второй процедуры.

Отдаленный период наблюдения

В конце периода наблюдения, который составил 16,2±3,2 месяцев после последней процедуры, 59,6% пациентов были с синусовым ритмом при отсутствии антиаритмической терапии, у 5,6% пациентов была постоянная форма ФП и у 34,8% пациентов была пароксизмальная форма ФП (рис. 2). Эффективность для пациентов, которые перенесли единственную процедуру (РЧА ганглионарных сплетений) составила 38,2% за период наблюдения 24,2±2,1 месяцев (рис. 3). Мультифакторный анализ, использующий метод регрессии Кокса, показал, что только размер левого предсердия [HR 1,039 (1,00-1,07), P = 0,028], продолжительность анамнеза ФП [HR 1,116 (1,02-1,22), P = 0,008] и выполнение или не выполнение изоляции устьев легочных вен были независимыми предикторами рецидивов ФП после последней процедуры аблации (табл. 2). Количество воздействий, вагусные реакции, возникшие во время аблации, и преобразование ФП в синусовый ритм во время процедуры не были предикторами свободы от рецидивов ФП.

Осложнения

У 10 пациентов после процедуры в месте пункции правой бедренной вены наблюдалась гематома. Данное осложнение не потребовало никаких хирургических вмешательств. Других осложнений не наблюдалось.

ОБСУЖДЕНИЕ РЕЗУЛЬТАТОВ

Исследование продемонстрировало, что анатомический подход (РЧА ГС) не является таким же эффективным в лечении ХФП по сравнению с пароксизмальной ФП. Однако, когда к процедуре аблации ГС добавлялась изоляция устьев правых и левых ЛВ, свобода от ФП на основании ДПМ составила 59,6% со средним периодом наблюдения 16 месяцев. Данный результат был достигнут за счет повторных процедур. Возможно при исходном комбинировании этих двух методик эффект будет усиливаться. Полученные нами данные соответствуют предыдущим исследованиям, показывающим, что РЧА ГС в сочетании с изоляцией устьев ЛВ может снизить количество рецидивов ФП [11, 16-19]. Однако наши данные не показали увеличения эффективности при использовании этих двух методик. Устранение эктопической активности во время циркулярной или антральной изоляции устьев ЛВ не может быть оставлено без внимания [7]. Изоляция устьев ЛВ может создавать модификацию ГС, так как самое большое скопление невральных структур расположено в области контакта с ЛВ на нижней поверхности устьев правых и левых ЛВ, так же как и на передней и задней поверхностях устьев правых и левых ЛВ [20]. Наконец, непреднамеренная модификация субстрата может также встречаться при повторных процедурах.

Аблация областей со сложной и фракционированной электрической активностью (CFAE) так же как и создание аблационных линий по крыше ЛВ и в области митрального истмуса считается необходимым для лечения ХФП [22-23]. Вероятно повторные процедуры вокруг устьев легочных вен могут иметь накопительный эффект модификации субстрата [23-24]. Ранее мы показали, что клинический результат РЧА при пароксизмальной ФП связан с расширением области воздействия [24]. Данные этого исследования также применимы в отношении пациентов с хронической ФП.

Ограничение исследования

Главным ограничением нашего исследования является то, что при данной технологии не гарантированно повреждение абсолютно всех зон скоплений ГС. При использовании селективной РЧА ГС находящиеся в сознании пациенты не могут перенести высокочастотную стимуляцию с напряжением превышающим 15-20 В. Использование более высоких значений

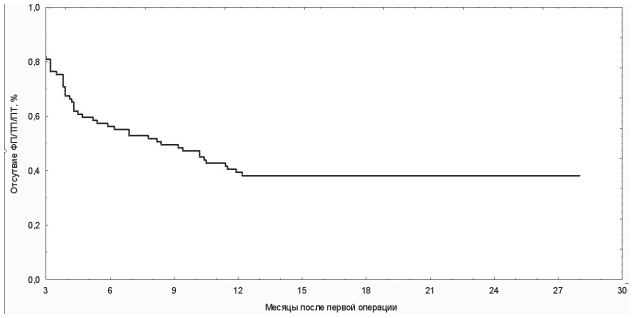

Рис. 2. Динамика свободы от ФП или других предсердных аритмий после последней процедуры по данным ДПМ (график Kaplan-Meier).

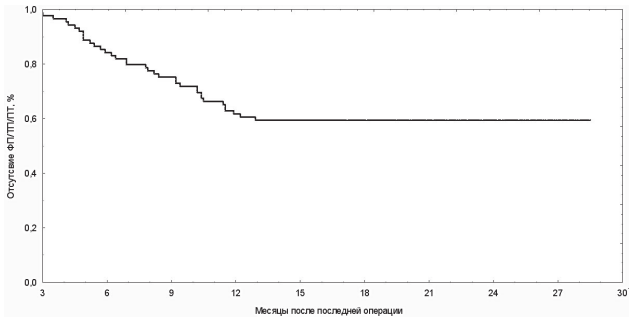

Рис. 3. Динамика свободы от ФП или других предсердных аритмий после РЧА ганглионарных сплетений ЛП по данным ДПМ (график Kaplan-Meier).

Таблица 2.

Предикторы рецидивов ФП по результатам многофакторной логистической регрессии

	HR	95%Cl	P
Возраст, лет	1,031	0,98-1,09	0,41
Пол, М/Ж	0,816	0,25-2,60	0,73
Продолжительность ФП, мес	1,116	1,02-1,22	0,008
Диаметр ЛП, мм	1.039	1,00-1,07	0,028
ФВЛЖ, %	0,968	0,92-1,01	0,11
Количество РЧ воздействий	1,027	0,96-1,09	0,38
Вагусные реакции	1,728	0,88-3,35	0,10
Переход ФП в СР	1,007	0,99-1,02	0,22
Изоляция легочных вен	0,39	0,24-0,77	0,007

где, ФП - фибрилляция предсердий, ЛП - левое предсердие, ФВЛЖ - фракция выброса левого желудочка, РЧ - радиочастотные воздействия, СР - синусовый ритм.

вольтажа для получения лучшего эффекта требует уже общей анестезии [11]. Таким образом, предложенная нами схема модификации ГС представляет собой эмпирический подход, но, не смотря на это, показала лучшие результаты в сравнении с идентификацией ГС высокочастотной стимуляцией [8]. Средний отдаленный период наблюдения в нашем исследовании составил 16 месяцев. Возможно данного временного интервала не достаточно для оценки отдаленных результатов после указанных процедур [25].

ЗАКЛЮЧЕНИЕ

РЧА ганглионарных сплетений не является адекватным методом лечения пациентов с длительно персистирующей и хронической ФП. Дополнительная антральная аблация устьев легочных вен приводит к лучшим результатам. Комбинация двух подходов (РЧА ганглионарных сплетений, дополненная антральной изоляцией устьев легочных вен) является многообещающей в лечении пациентов с ХФП.

ЛИТЕРАТУРА

1. Oral H, Pappone C, Chugh A et al. Circumferential pulmonary-vein ablation for chronic atrial fibrillation // N Engl J Med.-2006.-V.354.-P.934 -941.
2. Estner H, Hessling G, Ndrepepa G et al. Acute Effects and Long-Term Outcome of Pulmonary Vein Isolation in Combination With Electrogram-Guided Substrate Ablation for Persistent Atrial Fibrillation // Am J Cardiol.-2008.-V.101.-P.332-337.
3. Elayi CS, Verma A, Di Biase L, et al. Ablation for long-standing permanent atrial fibrillation: results from a randomized study comparing three different strategies // Heart Rhythm.-2008.-V.5.-P.1658-64.
4. Takahashi Y, O'Neill MD, Hocini M, et al. Characterization of electrograms associated with termination of chronic atrial fibrillation by catheter ablation // J Am Coll Cardiol.-2008.-V.51.-P.1003-10.
5. O'Neill MD, Wright M, Knecht S, et al. Long-term follow-up of persistent atrial fibrillation ablation using termination as a procedural endpoint // Eur Heart J.-2009.-V.30.-P.1105-12.
6. Katritsis D, Giazitzoglou E, Sougiannis D, et al. Anatomic approach for ganglionic plexi ablation in patients with paroxysmal atrial fibrillation // Am J Cardiol.-2008.-V.102.-P.330-4.
7. Danik S, Neuzil P, d'Avila A, et al. Evaluation of catheter ablation of periatrial ganglionic plexi in patients with atrial fibrillation // Am J Cardiol.-2008.-V.102.-P.578-83.
8. Pokushalov E, Romanov A, Shugayev P, et al. Selective ganglionated plexi ablation for paroxysmal atrial fibrillation // HeartRhythm.-2009.-V.6.-P.1257-64.
9. Pokushalov E, Romanov A, Artyomenko S. et al. Left atrial ablation at the anatomic areas of ganglionated plexi for paroxysmal atrial fibrillation // Pacing Clin Electrophysiol.-2010.-V.33(10).-P.1231-8.
10. Шабанов В, Романов А, Туров А. и др. Пятилетний опыт использования радиочастотной аблации ганглионарных сплетений левого предсердия у пациентов с пароксизмальной фибрилляцией предсердий // Вестник Аритмологии.-2010.-V.61.-P.5-10
11. Po SS, Nakagawa H, Jackman WM. Localization of Left Atrial Ganglionated Plexi in Patients with Atrial Fibrillation // J Cardiovasc Electrophysiol.-2009.-V.20.-P.1186-9
12. Stabile G, Bertaglia E, Turco P, et al A. Role of pulmonary veins isolation in persistent atrial fibrillation ablation: the pulmonary vein isolation in persistent atrial fibrillation (PIPA) study // Pacing Clin Electrophysiol.-2009.-V.32 Suppl 1.-P.116-9.
13. Hindricks G, Piorkowski C, Tanner H, et al. Perception of atrial fibrillation before and after radiofrequency catheter ablation: relevance of asymptomatic arrhythmia recurrence // Circulation.-2005.-V.112.-P.307-313.
14. Hohnloser SH, Capucci A, Fain E, et al. Asymptomatic atrial fibrillation and stroke evaluation in pacemaker patients and the atrial fibrillation. Reduction atrial pacing Trial (ASSERT) // Am Heart J.-2006.-V.152.-P.442-447.
15. Klemm HU, Ventura R, Rostock T, et al. Correlation of symptoms to ECG diagnosis following atrial fibrillation ablation. J // Cardiovasc Electrophysiol.-2006.-V.17.-P.146-150.
16. Ohkubo K, Watanabe I, Okumura Y, et al. Combined effect of pulmonary vein isolation and ablation of cardiac autonomic nerves for atrial fibrillation // Int Heart J.-2008.-V.49.-P.661-70.
17. Doll N, Pritzwald-Stegmann P, Czesla M, et al. Ablation of ganglionic plexi during combined surgery for atrial fibrillation // Ann Thorac Surg.-2008.-V.86.-P.1659-63.
18. Mehall JR, Kohut RM Jr, Schneeberger EW, et al. Intraoperative epicardial electrophysiologic mapping and isolation of autonomic ganglionic plexi // Ann Thorac Surg.-2007.-V.83.-P.538-41.
19. McClelland JH, Duke D, Reddy R. Preliminary results of a limited thoracotomy: new approach to treat atrial fibrillation // J Cardiovasc Electrophysiol.-2007.-V.18.-P.1289-95.
20. Kumagai K, Ogawa M, Noguchi H et al. Electrophysiologic properties of pulmonary veins assessed using a multielectrode basket catheter // J Am Coll Cardiol.-2004.-V.43.-P.2281-9.
21. Vaitkevicius R, Saburkina I, Rysevaite K, et al. Nerve supply of the human pulmonary veins: an anatomical study // Heart Rhythm.-2009.-V.6.-P.221-8.
22. Nademanee K, McKenzie J, Kosar E, et al. A new approach for catheter ablation of atrial fibrillation: mapping of the electrophysiologic substrate // J Am Coll Cardiol.-2004.-V.43.-P.2044-53.
23. O'Neill MD, Jaïs P, Takahashi Y, et al. The stepwise ablation approach for chronic atrial fibrillation--evidence for a cumulative effect // J Interv Card Electrophysiol.-2006.-V.16.-P.153-67.
24. Katritsis D, Ellenbogen KA, Giazitzoglou E, et al. Clinical outcome of left atrial ablation for paroxysmal atrial fibrillation is related to the extent of radiofrequency ablation // J Interv Card Electrophysiol.-2008.-V.22.-P.31-7.
25. Katritsis D, Wood MA, Giazitzoglou E et al. Longterm follow-up after radiofrequency catheter ablation for atrial fibrillation // Europace.-2008.-V.10.-P.419-24.

РАДИОЧАСТОТНАЯ АБЛАЦИЯ ГАНГЛИОНАРНЫХ СПЛЕТЕНИЙ ЛЕВОГО ПРЕДСЕРДИЯ У ПАЦИЕНТОВ С ХРОНИЧЕСКОЙ ФОРМОЙ ФИБРИЛЛЯЦИИ ПРЕДСЕРДИЙ

И.Г.Стенин, А.Б.Романов, В.В.Шабанов, Д.А.Елесин, А.А.Якубов, Д.В.Лосик, А.Н.Туров, О.В.Старосотникова, Е.А.Покушалов

С целью оценки эффективности анатомической радиочастотной аблации (РЧА) ганглионарных сплетений (ГС) левого предсердия (ЛП) как изолированной процедуры у пациентов с длительно персистирующей и хронической фибрилляцией предсердий (ФП), а также оценки ее эффективности в сочетании с изоляцией устьев легочных вен (ЛВ) в случаях рецидива аритмии обследованы 178 пациентов (142 мужчины и 36 женщин, средний возраст - 56±7 лет) с длительно персистирующей ФП. РЧА ГС ЛП выполнялась на 1-2 см кнаружи от устьев ЛВ. Аппарат длительного подкожного мониторирования (ДПМ) был имплантирован всем пациентам после операции. У пациентов с рецидивами ФП через несколько месяцев выполнялась повторная процедура аблации, при которой осуществлялась антральная изоляция ЛВ или аблация источника предсердных тахикардий.

Средняя продолжительность РЧА ГС составила 149±34 минут, среднее время рентгеноскопии составило 26,2±1,9 минут. Всего было выполнено 78±11 (62-89) аппликаций (в среднем 18,9±4,6 в каждой из четырех областей ГС). Спустя 7,2±1,2 месяца после РЧА ГС 58 пациентам была выполнена изоляция устьев ЛВ. Показаниями к аблации у 22 пациентов была постоянная форма ФП, у 24 пациентов - пароксизмальная форма ФП и у 12 пациентов - пароксизмальная форма ФП в сочетании с предсердной тахикардией. Средняя продолжительность процедуры и время рентгеноскопии составили 167±42 и 28,3±3,2 минут соответственно. Десяти пациентам потребовалась третья процедура. В конце периода наблюдения, который составил 16,2±3,2 месяцев после последней процедуры, 59,6% пациентов были с синусовым ритмом при отсутствии антиаритмической терапии, у 5,6% пациентов была постоянная форма ФП и у 34,8% пациентов была пароксизмальная форма ФП. Эффективность РЧА ГС составила 38,2% за период наблюдения 24,2±2,1 месяцев. Таким образом, РЧА ГС не является адекватным методом лечения пациентов с длительно персистирующей и хронической ФП. Дополнительная антральная РЧА устьев ЛВ приводит к лучшим результатам. Комбинация двух подходов (РЧА ГС, дополненная антральной изоляцией устьев ЛВ) является многообещающей в лечении пациентов с ХФП.

RADIOFREQUENCY ABLATION OF GANGLION PLEXUSES OF THE LEFT ATRIUM IN PATIENTS WITH CHRONIC ATRIAL FIBRILLATION

I.G. Stenin, A.B. Romanov, V.V. Shabanov, D.A.Elesin, A.A.Yakubov, D.V. Losik, A.N. Turov, O.V. Starosotnikova, E.A. Pokushalov

To study effectiveness of anatomic radiofrequency ablation of ganglion plexuses of the left atrium as an isolated procedure in patients with long-lasting persistent or chronic atrial fibrillation (AF), as well as to assess its effectiveness in combination with isolation of the pulmonary vein ostia in the case of the arrhythmia recurrence, 178 patients (142 men and 36 women aged 56±7 years) with long-term persistent AF were examined. Radiofrequency ablation of ganglion plexuses was performed 1 2 cm outside of the pulmonary vein ostia. The long-term subcutaneous monitoring (LSM) device was implanted to all patients after the procedure. In the patients with recurrence of AF, a repetitive ablative procedure, which consisted in the pulmonary vein antrum isolation or ablation of the atrial tachycardia site, was carried out several months after the initial one.

The duration of the radiofrequency ablation of ganglion plexuses was 149±34 min, the X ray exposure made up 26.2±1.9 min. Altogether, 78±11 applications (62 89 ones) were performed (18.9±4.6 applications in each of four sites of ganglion plexuses). Isolation of the pulmonary vein ostia was carried out 7.2±1.2 months after the radiofrequency ablation of ganglion plexuses in 58 patients. Indications to the ablation were as follows: chronic AF in 22 patients, paroxysmal AF in 24 patients, and combination of paroxysmal AF and atrial tachycardia in 12 subjects. The procedure duration and X ray exposure made up 167±42 min and 28.3±3.2 min, respectively. The third procedure was indicated in 10 patients. By the end of the follow-up period of 16.2±3.2 months after the latest procedure, 59.6% of patients free of antiarrhythmic therapy had the sinus rhythm, in 5.6% of patients, chronic AF was documented, and, in 34.8% of patients, paroxysmal AF was found. The effectiveness of radiofrequency ablation of ganglion plexuses was 38.2% within the follow up period of 24.2±2.1 months.

Thus, radiofrequency ablation of ganglion plexuses cannot be considered an adequate method of management of patients with the long-lasting persistent and chronic AF. An additional antrum radiofrequency ablation of the pulmonary vein ostia led to a better outcome. The combination of both approaches (radiofrequency ablation of ganglion plexuses associated with antrum isolation of the pulmonary vein ostia) is a promising technique for management of patients with chronic atrial fibrillation.