

Ф.Г.Рзаев, М.М.Алшибая, Е.А.Артюхина, Н.Н.Ломидзе, А.Ш.Ревишвили

СЛУЧАЙ УСТРАНЕНИЯ ЖЕЛУДОЧКОВЫХ ТАХИКАРДИЙ ПОСЛЕ ОПЕРАЦИИ
АОРТО-КОРОНАРНОГО ШУНТИРОВАНИЯ И ПЛАСТИКИ АНЕВРИЗМЫ
ЛЕВОГО ЖЕЛУДОЧКА ПО ДОРУ
ИЦ ССХ им. А.Н.Бакулева РАМН, Москва

Представлен случай устранения желудочковых тахикардий вокруг послеоперационного рубца у пациента 55 лет с ишемической болезнью сердца и постинфарктным кардиосклерозом, перенесшего операцию аортокоронарного шунтирования и пластики аневризмы левого желудочка по Дору с последующей имплантацией кардиовертера-дефибриллятора.

Ключевые слова: ишемическая болезнь сердца, постинфарктный кардиосклероз, аортокоронарное шунтирование, аневризма левого желудочка, желудочковая тахикардия, кардиовертер-дефибриллятор, радиочастотная катетерная абляция

The case report is given of elimination of ventricular tachycardias from areas around the post-operation scar in a 55 year old male patient with coronary artery disease and post-infarction cardiosclerosis after the aorto-coronary bypass grafting surgery and aneurysmoplasty by Dor followed by implantation of cardioverter-defibrillator.

Key words: coronary artery disease, post-infarction cardiosclerosis, aorto-coronary bypass grafting, ventricular tachycardia, cardioverter-defibrillator, radiofrequency catheter ablation

Впервые аневризма сердца описана в конце XVIII в. J.Hunter и D.Geleati (1757 г.). В 1914 г M.Sternberg описал связь между аневризмой сердца и поражением коронарных артерий и инфарктом миокарда, а резекцию аневризмы в условиях искусственного кровообращения первый выполнил D.Cooley в 1958 г.

В 85% случаев аневризма располагается по передней, переднебоковой стенке левого желудочка (ЛЖ) или в области его верхушки. Такая доминирующая локализация аневризмы соответствует частоте атеросклеротического поражения и тромбоза передней межжелудочковой ветви левой венечной артерии [2]. Основная задача хирургического лечения заключается не только в иссечении аневризмы, но и в реваскуляризации миокарда, поэтому показания к операции аортокоронарного шунтирования при постинфарктной аневризме совпадают с таковыми при хронической ишемической болезни сердца (ИБС).

В хирургическом лечении постинфарктных аневризм огромный вклад внес V.Dor (1990 г.), который придает большое значение удалению рубцово-измененной межжелудочковой перегородки из полости ЛЖ при вшивании заплаты, а также шунтированию передней межжелудочковой ветви с целью реваскуляризации проксимальных отделов межжелудочковой перегородки и проводящей системы [3]. Впоследствии им разработана методика, при которой в качестве заплаты используют отслоенную фиброзно-измененную часть межжелудочковой перегородки. При этом устье аневризматического мешка редуцируют путем наложения двух полукисетных швов по методике Жатане. По мнению ряда авторов, такая методика позволяет добиться оптимальной геометрии полости ЛЖ после аневризмэктомии, что обеспечивает отличные функциональные результаты [1].

Нарушения ритма при наличии постинфарктной аневризмы встречаются как до, так и после операции. Они проявляются в виде желудочковой экстрасистолии, приступов пароксизмальной желу-

дочковой тахикардии и фибрилляции желудочков. В основе пароксизмальной желудочковой тахикардии, которая затем может перейти в фибрилляцию желудочков, лежит механизм re-entry. Зона re-entry по данным катетеризации и интраоперационного картирования в 80% случаев находится в субэндокардиальной части на границе рубца и жизнеспособного миокарда [4].

Представленный нами случай демонстрирует устранение желудочковых тахикардий вокруг послеоперационного рубца методом радиочастотной абляции с использованием системы нефлюороскопического картирования CARTO у пациента перенесшего операцию аортокоронарного шунтирования и пластики аневризмы ЛЖ по Дору.

Пациент С., 55 лет, поступил в отделение с жалобами на учащенное ритмичное сердцебиение, сопровождающееся слабостью, предобморочным состоянием. Дважды (1996 г. и 2008 г.) перенес острый инфаркт миокарда. При обследовании в ИЦ ССХ им. А.Н.Бакулева выявлены стенозы коронарных артерий: передняя межжелудочковая ветвь (задняя треть) - 80%, диагональная ветвь - 70%, а тек же аневризма верхушки ЛЖ и нижней трети межжелудочковой перегородки.

В апреле 2009 г. выполнена операция коронарного шунтирования: мамарокоронарное шунтирование - 1 шунт (передняя межжелудочковая ветвь - левая грудная артерия), аортокоронарное шунтирование - 1 шунт (диагональная вена - аутовена), резекция постинфарктной аневризмы с пластикой по Дору в условиях искусственного кровообращения и фармакоологической кардиоплегии. В послеоперационном периоде возникла желудочковая экстрасистолия и пробежки желудочковой тахикардии (ЖТ) с частотой желудочковых сокращений 150 в мин. Больной получал кордарон, однако в связи с эпизодами ЖТ тогда же имплантирован однокамерный кардиовертер-дефибриллятор (ИКД). После выписки неоднократно возникали приступы ЖТ,

отмечались многократные срабатывания ИКД (рис. 1) Антиаритмическая терапия (кордарон и бета-адреноблокаторы) без эффекта.

Поступил в отделение хирургического лечения тахиаритмий НЦ ССХ им. А.Н.Бакулева для проведения радиочастотной абляции (РЧА) желудочковой тахикардии. При обследовании на ЭКГ регистрировался синусовый ритм с частотой 60 уд/мин.

Эхокардиографическое исследование: толщина межжелудочковой перегородки в диастолу - 0,7 см, дискинез; толщина задней стенки ЛЖ (в диастолу) - 0,8 см; конечный систолический размер ЛЖ - 5,8 см, конечный диастолический размер ЛЖ - 7,1 см, конечный диастолический объем ЛЖ - 270 мл, конечный систолический объем ЛЖ - 165 мл, ударный объем - 106 мл, фракция выброса (Teicholtz) - 35%; левое предсердие - 4,2 см, митральный клапан - створки тонкие, диаметр фиброзного кольца 3,1 см, степень регургитации 1+; аортальный клапан - трехстворчатый, диаметр фиброзного кольца 2,6 см; правое предсердие не увеличено; трикуспидальный клапан - створки тонкие; межпредсердная перегородка - интактна.

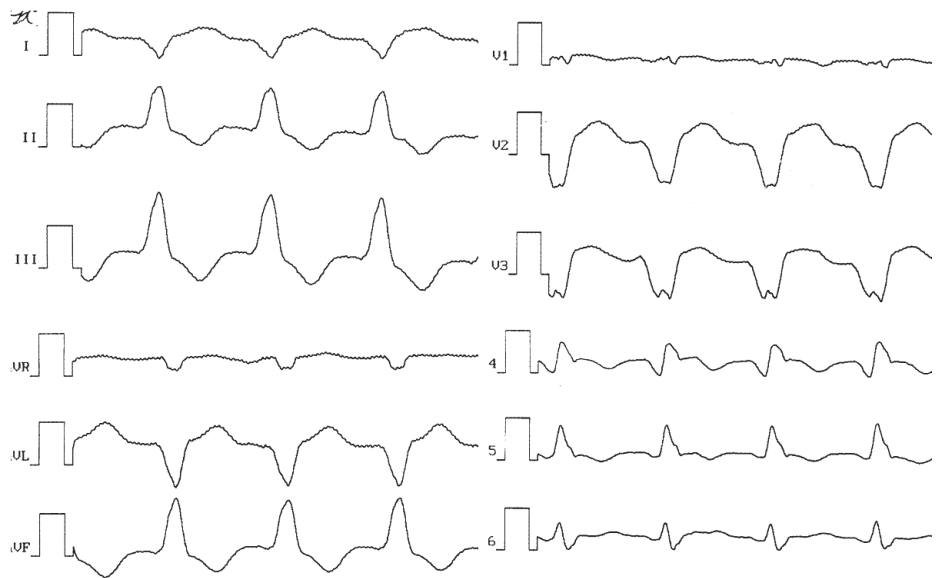


Рис. 1. Поверхностная ЭКГ в 12 отведениях при желудочковой тахикардии.

Диагноз: ИБС. Постинфарктный кардиосклероз. Аневризма ЛЖ. Состояние после операции аортокоронарного шунтирования на работающем сердце, резекции постинфарктной аневризмы ЛЖ с пластикой по Дору в условиях искусственного кровообращения и фармакоологической кардиopleгии. Пароксизмальная желудочковая тахикардия. Состояние после имплантации кардиовертера-дефибриллятора. Артериальная гипертензия, риск 4. недостаточность кровообращения - ПА, функциональный класс - ПБ.

В июне 2009 г. выполнена процедура электрофизиологического исследования и РЧА. Больной достав-

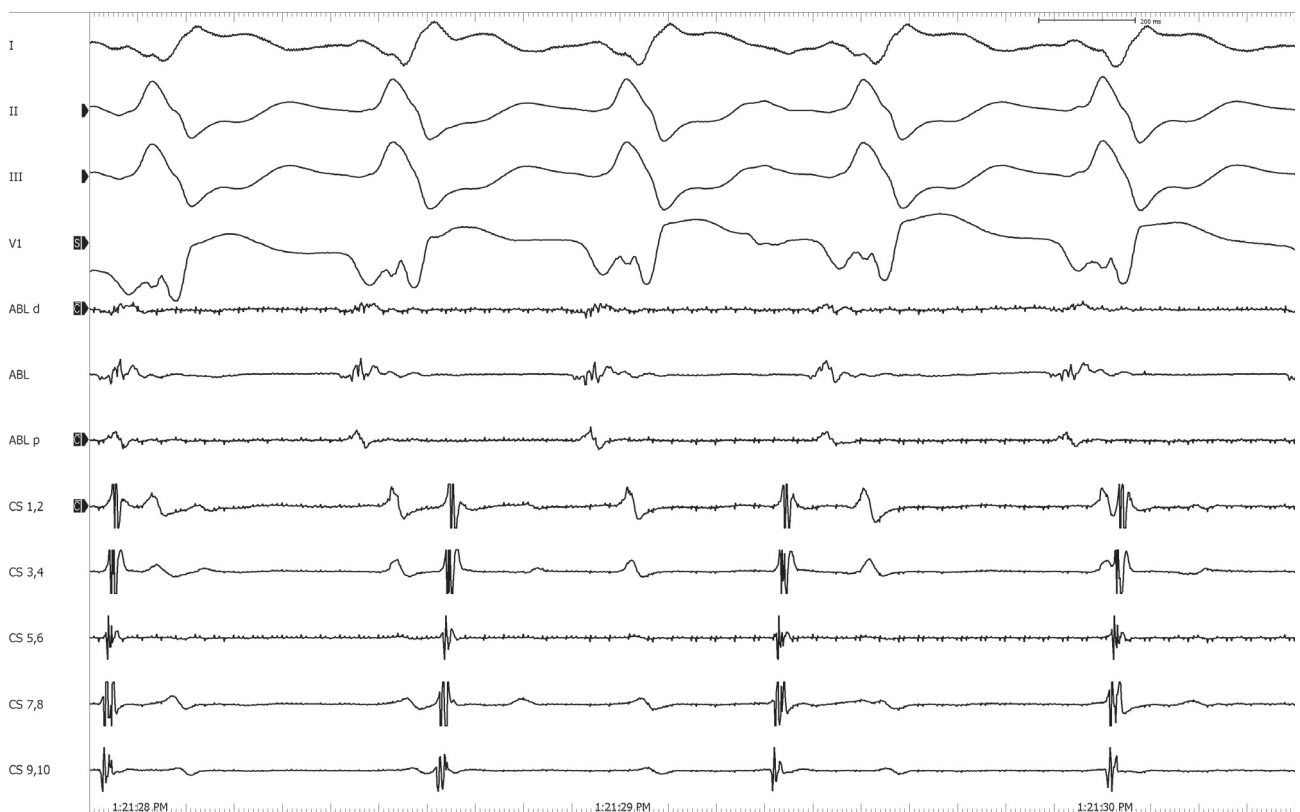


Рис. 2. Поверхностная ЭКГ (4 отведения) и эндокардиальные электрограммы на желудочковой тахикардии; здесь и далее Abl - электрограмма с абляционного электрода в левом желудочке. CS - электрограмма с электрода в коронарном синусе.

лен в рентгеноперационную на синусовом ритме (ИКД установлен в режиме VVI 50 уд/мин) с ЧСС 60-70 уд/мин. Под комбинированной анестезией по методике Сельдингера пунктированы левые подключичная и бедренная вены. Проведены электроды: 10-ти полюсный - в коронарный синус и 20-ти полюсный в верхушку правого желудочка. Электрофизиологическое исследование проводилось на 64-канальном комплексе Prucka Cardiolab 4,0 (General Electric, USA). На фоне ЖТ зон ранней активации в правом желудочке не выявлено.

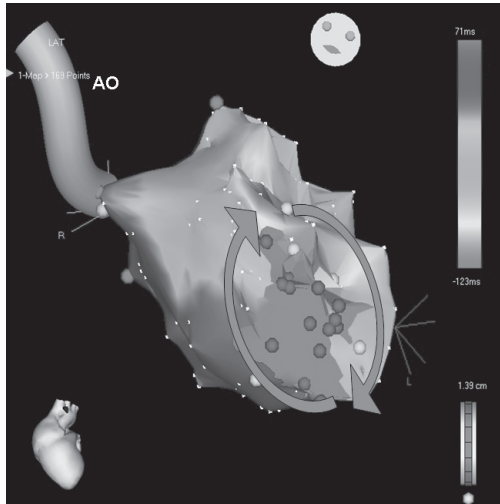


Рис. 3. Изохронная карта на желудочковой тахикардии, здесь и далее Ao - аорта, серым цветом обозначена зона заплаты (отсутствие электрической активности - scar), красным цветом - зона наиболее ранней активности, красные стрелки - циркуляция тахикардии вокруг заплаты.

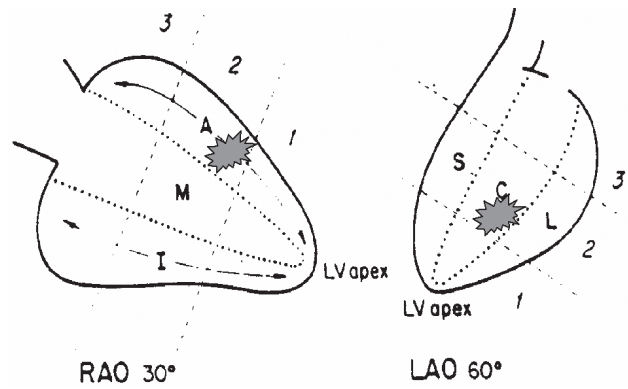


Рис. 4. Схема Kuchar - алгоритм левожелудочкового картирования, 2AC - локализация тахикардии.

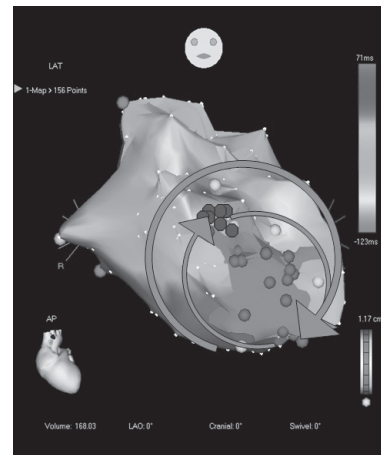


Рис. 5. Изохронная карта на желудочковой тахикардии, здесь и далее красные точки - точки радиочастотных аппликаций.

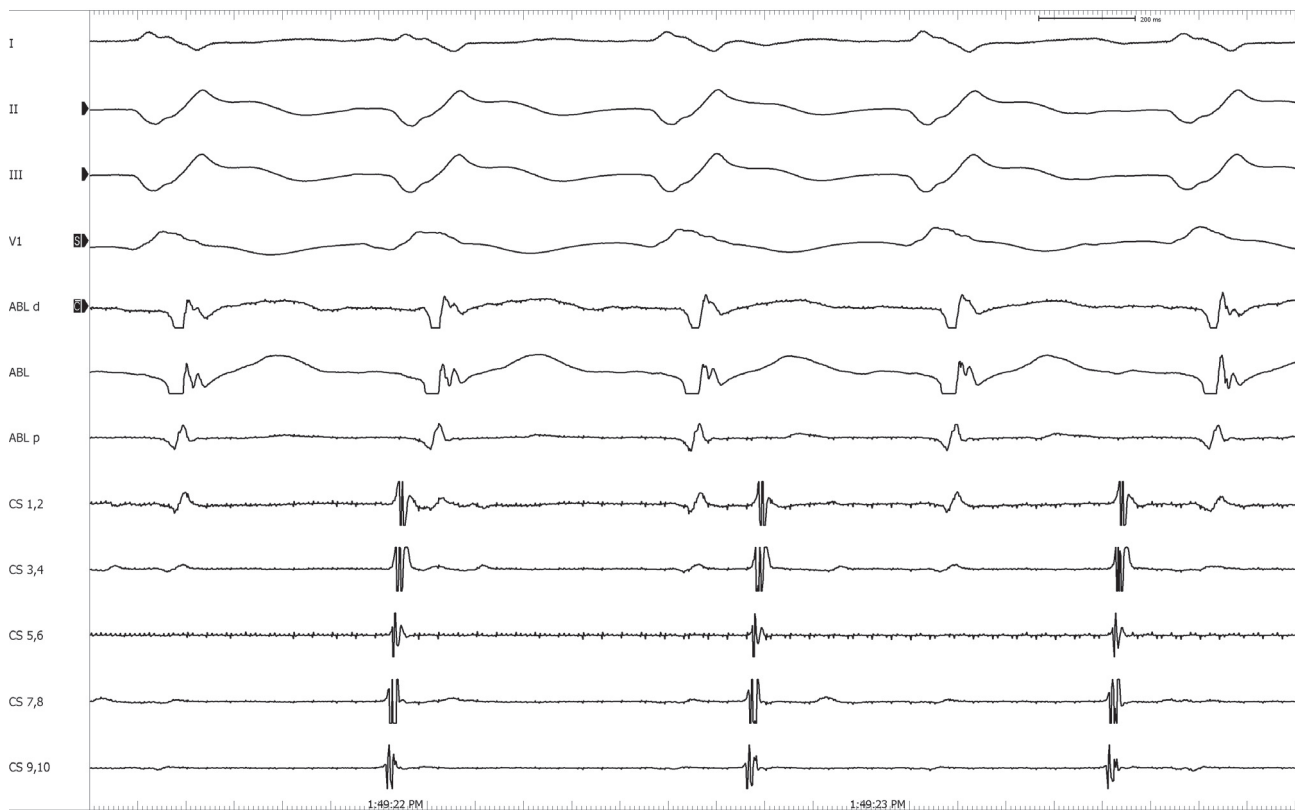


Рис. 6. Поверхностная ЭКГ (4 отведения) и эндокардильные электрограммы на желудочковой тахикардии второй морфологии.

По методике Сельдингера пунктирована правая бедренная артерия. Ретроградно трансаортально в ЛЖ проведен абляционный электрод NaviStar Thermo Cool (Cordis/Webster) 7 Fr. Подсоединена система эндокардиального картирования CARTO. Учащающейся стимуляцией ЛЖ индуцирована ЖТ с длительностью цикла 500 мс (рис. 2). На фоне ЖТ построена трехмерная реконструкция ЛЖ. По передней стенке ЛЖ определялось отсутствие электрической активности («scar»), данная зона была верифицирована как область заплаты. Вокруг вышеуказанной области регистрировались область низкоамплитудной активности и фрагментированные потенциалы (рис. 3 - цветное изображение см. на вклейке).

В режиме «propagation map» определялась круговая циркуляция распространения возбуждения вокруг заплаты во время ЖТ. Область наиболее ранней активности отмечалась у верхнего края заплаты (анатомически - средний сегмент, передняя центральная часть левого желудочка - 2АС по классификации Kuchar) (рис. 4). Для РЧА использовался генератор радиочастотного тока Shtockert (Biosense Webster, USA). В области регистрации самой ранней активности - 45 мс от QRS на тахикардии произведена серия аппликаций с эффектом удлинения длительности цикла и последующим купированием тахикардии во время РЧА. Дополнительно произведено еще несколько аппликаций в данной области с параметрами холодной РЧА 40 Вт и температурой 46 градусов (рис. 5 - цветное изображение см. на вклейке).

Частой стимуляцией ЛЖ индуцирована ЖТ с длиной цикла 540 мс с изменением морфологии QRS-комплекса (рис. 6). Дополнительно произведено еще несколько РЧ аппликаций с созданием линии от верхнего края заплаты до митрального клапана (рис. 7 - цветное изображение см. на вклейке). Параметры холодной РЧА: мощность 40 Вт, температура 45 гр, сопротивление 127 Ом. Общее время РЧА составило 30 мин.

Произведена попытка индукции тахикардии посредством запрограммированной стимуляции 1, 2, 3-мя стимулами, а так же учащающейся или частой стимуляцией. Тахикардия не индуцирована. Время флюороскопии составило 25 минут. Процедура завершена, деканюляция, гемостаз, больной на синусовом ритме переведен в отделение. Через 6 месяцев после РЧА по клиническим данным и результатам холтеровского мониторирования эпизодов ЖТ не выявлено.

ОБСУЖДЕНИЕ

Формирование желудочковых нарушений ритма после операций на открытом сердце прежде всего за-

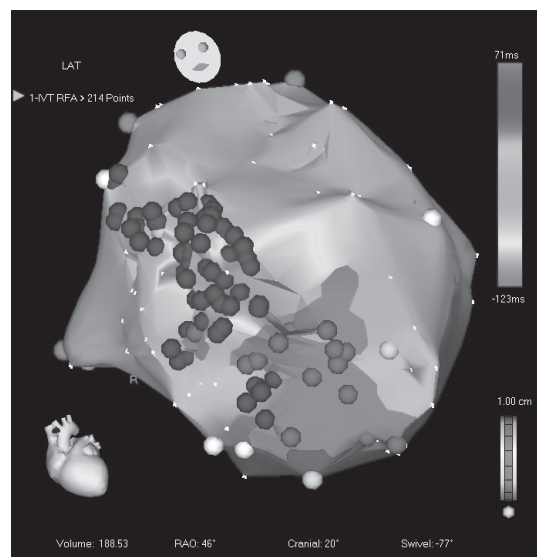


Рис. 7. Изохронная карта на желудочковой тахикардии второй морфологии.

висит от характера интраоперационного доступа, выраженности гипертрофии или дилатации желудочков, а так же сопутствующих нарушений внутрижелудочковой проводимости [6]. В послеоперационном периоде происходит замещение фиброзно-мышечной тканью места хирургического разреза, и она может послужить субстратом для нарушения процессов деполяризации и реполяризации. При возникновении жизнеугрожающих желудочковых нарушений ритма первым этапом, как и принято в клинической практике, был имплантирован ИКД. Учитывая частые приступы мономорфной тахикардии и частые срабатывания, ИКД альтернативным методом в данной ситуации является РЧА аритмогенных зон в ЛЖ.

Система CARTO позволила не только определить зону наиболее ранней активности, но и выявить зону рубца, послеоперационной заплаты и фрагментированной активности. При проведении холодной РЧА в зоне наиболее ранней активности клиническая ЖТ была купирована и индуцирована другая ЖТ, которая была устранена при завершении линейной РЧА от области заплаты до митрального клапана. В дальнейшем при попытке индукции тахикардии различными видами запрограммированной стимуляции, последние не индуцировались, что явилось критериям эффективности РЧА.

Таким образом пациентам с желудочковыми тахикардиями после операции Дора с низкой фракцией выброса первым этапом необходимо имплантировать кардиовертер-дефибриллятор, а в ряде случаев проводить радиочастотную абляцию, что явилось радикальным методом лечения данного пациента.

ЛИТЕРАТУРА

1. Бокерия Л. А., Бескровнова Ф.В., Циленкова В.Г., Голухова Е.З. Морфологический анализ аритмогенных и неаритмогенных зон субэндокардиальных отделов сердца у больных с нарушениями ритма сердца. Архив патологии. 1995 № 4 стр 51-56.
2. Бураковский В.И., Бокерия Л.А. Сердечно - сосудистая хирургия. М.: Медицина, 1996.
3. Dor V., Sabatier M., Rossi P., Maioli M. Letter to Editor // J. Thorac. Cardiovasc. Surg. - 1990. - Vol. 100. - P. 793-802.
4. Josephson M. Clinical cardiac electrophysiology: techniques and interpretation. United States of America. 1991.
5. Stelling J.A. et al. Late potentials and inducible ventricular tachycardia in surgically repaired congenital heart disease. Circulation. 1990 V.82. P. 1690-1696.