

Л.И.Свинцова, И.А.Ковалев, О.Ю.Мурзина, С.Ю.Усенков, С.В.Попов

СИНХРОНИЗИРОВАННАЯ КАРДИОВЕРСИЯ - АЛЬТЕРНАТИВНЫЙ МЕТОД ЛЕЧЕНИЯ СУПРАВЕНТРИКУЛЯРНЫХ ТАХИАРИТМИЙ У ДЕТЕЙ РАННЕГО ВОЗРАСТА

ГУ НИИ кардиологии ТНЦ СО РАМН, Томск

С целью оценки возможности применения кардиоверсии для лечения постоянных форм суправентрикулярных тахикардий у детей раннего возраста обследованы 12 детей в возрасте от 2 суток до 3 лет (из них 7 новорожденных детей) с постоянной формой тахикардий (у 6 из них имела место предсердная тахикардия, у 5 - трепетание предсердий и у 1 пациента атриовентрикулярная узловая re-entry тахикардия).

Ключевые слова: суправентрикулярные тахикардии, предсердная тахикардия, трепетание предсердий, электроимпульсная терапия, чреспищеводное электрофизиологическое исследование, антиаритмическая терапия

To assess the potentiality of use of cardioversion for treatment of permanent forms of supraventricular tachycardias, 12 pediatric patients aged from 2 days to 3 years including 7 neonates were examined. Atrial tachycardia was found in 6 ones of them, atrial flutter, in 5 patients, and one patient had atrioventricular nodal re entry tachycardia.

Key words: supraventricular tachyarrhythmias, atrial tachycardia, atrial flutter, electroimpulse cardioversion, transesophageal pacing, antiarrhythmic treatment.

Суправентрикулярные тахикардии (СВТ) являются наиболее частыми и клинически значимыми нарушениями ритма сердца (НРС) у детей раннего возраста. Примерно у 50% детей СВТ диагностируется в периоде новорожденности [10]. Резюмируя разноречивые данные о структуре СВТ у детей раннего возраста, можно заключить, что если синдром WPW является наиболее частой причиной пароксизмальных атриовентрикулярных re-entry тахикардий, то предсердные тахикардии являются наиболее частыми хроническими и непрерывно-рецидивирующими нарушениями сердечного ритма у детей до 3-летнего возраста [2, 9].

Согласно исследованиям J.C.Salerno и совт., признаки аритмогенной кардиомиопатии (АКМП) и недостаточность кровообращения в конечном итоге регистрировались у 50-80% детей с хронической или непрерывно-рецидивирующей предсердной тахикардией [8]. Общеизвестным фактом является высокая рефрактерность предсердных аритмий к проводимой медикаментозной терапии, которая является отличительным признаком данных нарушений ритма сердца [6]. Дополнительной проблемой медикаментозной терапии у детей раннего возраста является сложность дозирования таблетированных антиаритмиков, а так же быстрое возникновение толерантности к препаратам и проаритмические эффекты при их применении. Поэтому актуальным является поиск альтернативных медикаментозной терапии методов лечения тахикардий у данной возрастной группы пациентов.

Электроимпульсная терапия (ЭИТ) с использованием постоянного тока является самым распространенным и эффективным методом восстановления синусового ритма при тахикардиях у взрослых. Эффективность ЭИТ достигает 90-95% и зависит от таких факторов, как длительность существования аритмии, электрофизиологических механизмов ее развития, степени поражения миокарда предсердий, фоновой патологии и целого ряда других причин [3]. Возможность устранения тахикардий с помощью ЭИТ основывает-

ся на принципе одновременной деполяризации «критического» числа кардиомиоцитов и последующего выхода их из состояния рефрактерности с восстановлением синусового ритма. Если при лечении фибрилляции желудочков электрический разряд наносят в любой фазе сердечного цикла, то при устранении тахикардии приходится считаться с возможностью попадания разряда в уязвимую фазу сердечного цикла. Это и создает угрозу возникновения фибрилляции желудочков. Чтобы избежать столь тяжелого осложнения, В.Lown (1962) предложил осуществлять ЭИТ разрядами, попадающими в заранее выбранную точку сердечного цикла, в частности через 20-30 мс после вершины зубца R, т.е. в удалении от фазы уязвимости. Такое воздействие получило название синхронизированной кардиоверсии.

В настоящее время широкое распространение получила бифазная кардиоверсия. Бифазный разряд оказывает меньшее повреждающее действие из-за того, что его пиковый ток меньше, позволяет добиться равномерной деполяризации и предотвратить появление контуров повторного входа. Показаниями для синхронизированной кардиоверсии являются фибрилляция и трепетание предсердий, атриовентрикулярная (АВ) re-entry тахикардия на фоне синдрома WPW, АВ узловая тахикардия, предсердная re-entry тахикардия, желудочковая re-entry тахикардия. Как правило, кардиоверсия бывает неэффективной при эктопических предсердных и эктопических АВ узловых тахикардиях. В последние годы в иностранной литературе появилось множество публикаций об успешном использовании кардиоверсии для купирования суправентрикулярных тахикардий, в том числе у детей до 1 года и новорожденных [7]. В России этот метод пока не получил широкого распространения в связи с отсутствием соответствующей аппаратуры в большинстве клиник.

Цель данной публикации - представить возможности кардиоверсии для лечения постоянных форм суправентрикулярных тахикардий у детей раннего возраста.

МАТЕРИАЛ И МЕТОДЫ ИССЛЕДОВАНИЯ

Плановая кардиоверсия проведена 12 детям с постоянной формой тахиаритмий, у 6 из них имела место предсердная тахикардия, у 5 - трепетание предсердий и у 1 пациента АВ узловая re-entry тахикардия. Возраст пациентов от 2 суток до 3 лет, из них 7 новорожденных детей. По этиологическому признаку пациенты разделены на 2 группы - с идиопатическими и послеоперационными тахиаритмиями. Идиопатическая форма тахиаритмии имела место у 6 детей, все они в возрасте до 1 года, 4 из них - новорожденные. У 4 детей из этой группы тахикардия зарегистрирована в антенатальном периоде, начиная с 32 недели гестации. Все дети были рождены доношенными, 4 из 6 - путем Кесарева сечения, с нормальными весо-ростовыми показателями. У всех детей с идиопатическими тахиаритмиями фоновой патологией было перинатальное гипоксическо-ишемическое поражение центральной нервной системы легкой степени.

При поступлении в отделение у детей с идиопатическими тахиаритмиями отмечались признаки сердечной недостаточности (СН), в анамнезе - неэффективность антиаритмической купирующей терапии. Антиаритмическая терапия осуществлялась методом подбора с использованием парентеральных форм кордарона, бета-адреноблокаторов, дигоксина, а так же таблетированных препаратов пропранорм и финлепсина. Для определения типа тахикардии 7-ми детям проводилось чреспищеводное электрофизиологическое исследование (ЧП ЭФИ) (рис. 1), попытки купирования тахикардии с помощью чреспищеводной кардиостимуляции у этих пациентов были безуспешными. По данным ультразвукового исследования (УЗИ) сердца у большинства пациентов из этой группы (n=5) отмечались различные нарушения гемодинамики: увеличение предсердий (n=4), увеличение и сферификация левого желудочка (ЛЖ) (n=4), снижение фракции выброса ЛЖ (n=2).

Другую группу составили 6 детей, у которых постоянная форма тахиаритмий возникла в раннем послеоперационном периоде после хирургической коррекции врожденных пороков сердца: неполной формы атриовентрикулярной коммуникации, септальных дефектов, аномального дренажа легочных вен, гипоплазии дуги аорты с клапанным стенозом аорты, транспозиции магистральных сосудов с дефектом межжелудочковой перегородки, атрезии легочной артерии с дефектом межпредсердной перегородки. Развившаяся тахиаритмия существенно усугубляла течение послеоперационного периода и

основанием для проведения кардиоверсии у этой категории пациентов так же была рефрактерность к антиаритмической терапии.

ПОЛУЧЕННЫЕ РЕЗУЛЬТАТЫ И ИХ ОБСУЖДЕНИЕ

После проведения кардиоверсии у всех детей с идиопатическими тахиаритмиями восстановлен синусовый ритм. В течение первых суток после процедуры отмечалась нормализация состояния пациентов, исчезновение признаков СН, на 3 сутки - нормализация гемодинамических показателей - уменьшение полостей сердца, улучшение сократительной функции ЛЖ. По данным проспективного наблюдения (от 6 мес. до 3 лет) у 4 из 6 детей с идиопатическими аритмиями тахикардия не возобновлялась, ЭКГ и УЗИ сердца не выявляло структурных и функциональных изменений в сердце. Мы не располагаем информацией о 2 детях из других регионов. На рис. 2 продемонстрированы ЭКГ, зарегистрированные в палате интенсивной терапии, где 19-дневному пациенту проведена кардиоверсия постоянной формы трепетания предсердий.

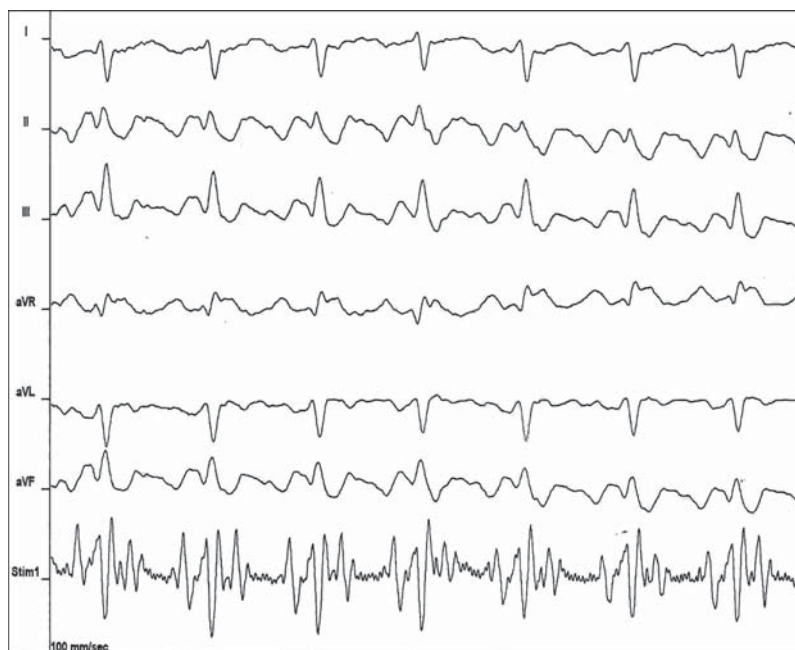


Рис. 1. Фрагмент ЧП ЭФИ пациента М. с предсердной тахикардией, возраст 10 суток.

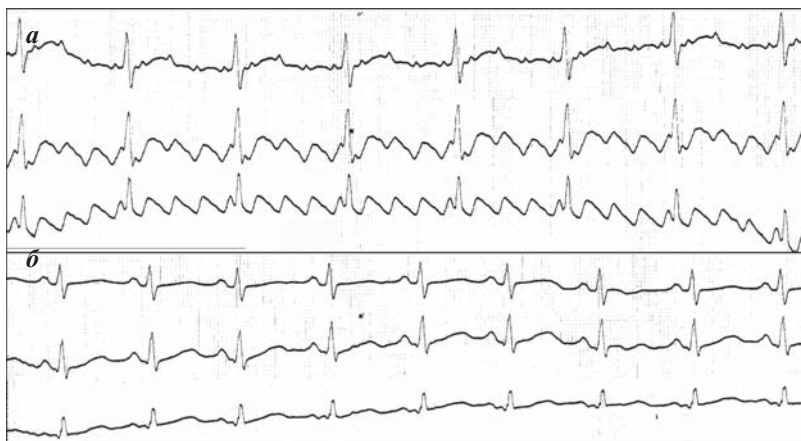

Рис. 2. ЭКГ пациента В., возраст 19 суток, с трепетанием предсердий до (а) и после (б) проведения кардиоверсии.

Процедура была эффективной у 5 из 6 пациентов с корригированными врожденными пороками сердца. В одном случае у ребенка в возрасте 4 месяцев после хирургической коррекции атрезии легочной артерии с дефектом межпредсердной перегородки развившаяся АВ-узловая re-entry тахикардия не купировалась кардиоверсией, была назначена постоянная инфузия кордарона и на 5 сутки от начала фармакотерапии документировано стойкое восстановление синусового ритма. Вероятно, у данного пациента в основе механизма тахикардии была эктопия. Рецидив тахикардии отмечался у одного пациента с инцизионной тахикардией после хирургической коррекции аномального дренажа легочных вен и дефектом межпредсердной перегородки, впоследствии ему была проведена радиочастотная абляция истмус-зависимого трепетания предсердий.

Таким образом, наш опыт демонстрирует эффективность и безопасность применения кардиоверсии для лечения тахикардий различной этиологии у детей раннего возраста. Стойкое восстановление синусового ритма, отсутствие рецидивов у пациентов с идиопатическими тахикардиями, по-видимому связаны с особенностями этиологии и клиники суправентрикулярных тахикардий в данной возрастной группе. Постоянные формы тахикардий, имеющие начало в ряде случаев в антенатальном периоде вызывают remodelирование камер сердца, тем самым поддерживая существование аритмии, а нормализация показателей гемодинамики в течение нескольких суток после восстановления синусового ритма закрепляет положительный эффект.

Условиями успешной кардиоверсии при СВТ у детей раннего возраста являются:

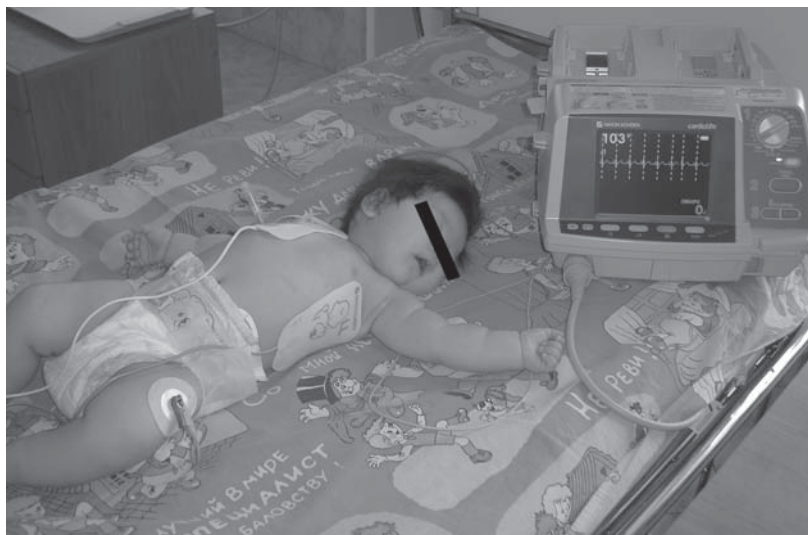

Рис. 3. Проведение кардиоверсии ребенку 3-х месяцев с использованием адгезивных электродов-пластырей.

1. Наличие постоянной формы СВТ. При непрерывно-рецидивирующих и пароксизмальных тахикардиях кардиоверсия не будет иметь долгосрочного эффекта.
2. Энергия разряда при монофазной кардиоверсии должна составлять 1-2 Дж/кг, при бифазной кардиоверсии 0,5-1 Дж/кг.
3. Адекватное анестезиологическое обеспечение процедуры. Мы рекомендуем использование внутривенного введения препаратов короткого действия - пропофола, мидозалама (дормикума), тиопентала натрия.
4. Правильное наложение ложек дефибриллятора на грудную клетку. Стерральная ложка накладывается во втором межреберье по среднеключичной линии справа от грудины. Апикальная ложка, накладывается в 5-6 межреберье по передней, либо средней аксиллярной линии слева (рис. 3).
6. Применение электродов необходимого размера в зависимости от возраста пациента (4,5 см для детей раннего возраста). При весе ребенка менее 10 кг рекомендуется использовать поверхностные адгезивные электроды-пластыри, обеспечивающие лучший контакт с грудной клеткой [5] (рис. 4).

Длительность тахикардии для эффективного проведения ЭИТ по данным различных авторов не должна превышать 1 год [4] и 5 лет [1], поэтому в рассматриваемой нами возрастной группе длительность аритмического анамнеза не имеет ограничений для проведения кардиоверсии.

Для планового проведения кардиоверсии пациента необходимо подготовить, во избежание нежелательных осложнений. Минимум за два с половиной часа до процедуры ребенку нельзя принимать пищу и питье. Необходимо обеспечить венозный доступ пункцией периферической вены. У пациентов, перенесших операцию на сердце, целесообразно катетеризировать центральную вену для обеспечения возможности навязать временную эндокардиальную электрокардиостимуляцию, так как у таких пациентов высок риск развития гемодинамически значимых брадиаритмий и асистолии. Для проведения ЭИТ, должно быть подготовлено место, с необходимым набором аппаратуры. Предпочтительно выполнять процедуру в условиях отделения реанимации или палаты интенсивной терапии с участием анестезиолога-реаниматолога.

При соблюдении вышеперечисленных требований электрическая кардиоверсия становится методом выбора в лечении постоянных форм СВТ, в том числе у новорожденных детей.

ЛИТЕРАТУРА

1. Аритмии сердца. Механизмы, диагностика, лечение. / Под ред. В.Дж.Мандела. - М.: Медицина, 1996. - Т.3. - 463с.
2. Бокерия Е.Л. Эктопическая предсердная тахикардия у детей: клиника, диагностика и лечение // Анналы аритмологии. - 2006. - №3. - С. 16-19.
3. Иванов Г.Г. Показатели ЭКГ высокого разрешения в оценке повреждения миокарда и отдаленного прогноза у больных пароксизмальной мерцательной аритмией при проведении кардиоверсии // Функциональная диагностика, 2007. - № 1. - С. 39-43.
4. Кушаковский М.С. Аритмии сердца // СПб.: Фоли-

ант, 2004.- 669 с.

5. Biarent D., Bingham R., Richmond S. et al. European Resuscitation Council Guidelines for Resuscitation, 2005. Pediatric life support // Resuscitation.- 67SS1.- 2005.- P. 97-133.
6. Kunze K.P., Kuck K.H., Schluter M. et al. Effect of encainide and flecainide on chronic ectopic atrial tachycardia // J. Am. Coll. Cardiol.- 1986.- V.7.- P. 1121-1126.
7. Lisovski L., Verheijen P., Benatar A. et al. Atrial flutter in the perinatal age group: diagnosis, management and outcome // Journal of the American College of Cardiology.-

2000.- Vol. 35.- № 3.- P. 771-777.

8. Salerno J.C., Kertesz N.J., Friedman R.A., Fenrich A.L. Clinical course of atrial ectopic tachycardias age-dependent: Result and treatment in children <3 or >= 3 year of age// J. Amer. Coll. Cardiol.- 2004.- Vol. 43, № 3.- P. 438-444.
9. S.Sundararaghavan, S.V.Awad, W.A.Suarez. Spectrum of multifocal atrial tachycardia in infants // www.CongenitalCardiologyToday.com
10. Tanel R.E., Rhodes L. Fetal and neonatal arrhythmias // Cardiol. Vasc. Dis. Neonate.- 2001.- Vol. 28, №1.- P. 187-207.

СИНХРОНИЗИРОВАННАЯ КАРДИОВЕРСИЯ - АЛЬТЕРНАТИВНЫЙ МЕТОД ЛЕЧЕНИЯ СУПРАВЕНТРИКУЛЯРНЫХ ТАХИАРИТМИЙ У ДЕТЕЙ РАННЕГО ВОЗРАСТА

Л.И.Свинцова, И.А.Ковалев, О.Ю.Мурзина, С.Ю.Усенков, С.В.Попов

С целью изучения возможности применения кардиоверсии для лечения постоянных форм суправентрикулярных тахикардий (СВТ) обследовано 12 детей раннего возраста, у 6 из них имела место предсердная тахикардия, у 5 - трепетание предсердий и у 1 пациента АВ узловая re-entry тахикардия. Возраст пациентов от 2 суток до 3 лет, из них 7 новорожденных детей. Идиопатическая форма СВТ имела место у 6 детей, все они в возрасте до 1 года, 4 из них - новорожденные. Другую группу составили 6 детей, у которых СВТ возникли в раннем послеоперационном периоде после хирургической коррекции врожденных пороков сердца: неполной формы атрио-вентрикулярной коммуникации, септальных дефектов, аномального дренажа легочных вен, гипоплазии дуги аорты с клапанным стенозом аорты, транспозиции магистральных сосудов с дефектом межжелудочковой перегородки, атрезии легочной артерии с дефектом межпредсердной перегородки. После проведения кардиоверсии у всех детей с идиопатическими СВТ восстановлен синусовый ритм (СР), по данным проспективного наблюдения (от 6 мес. до 3 лет) у 4 из 6 детей тахикардия не возобновлялась. Процедура была эффективной у 5 из 6 пациентов с корригированными врожденными пороками сердца, в одном случае у АВ-узловая re-entry тахикардия не купировалась кардиоверсией, была назначена постоянная инфузия кордарона и на 5 сутки документировано стойкое восстановление СР. Рецидив СВТ отмечался у одного пациента, впоследствии ему была проведена радиочастотная абляция истмус-зависимого трепетания предсердий. Таким образом, наш опыт демонстрирует эффективность и безопасность применения кардиоверсии для лечения СВТ различной этиологии у детей раннего возраста. Стойкое восстановление СР, отсутствие рецидивов у пациентов с идиопатическими тахикардиями, по-видимому связаны с особенностями этиологии и клиники СВТ в данной возрастной группе. Постоянные формы тахикардий, имеющие начало в ряде случаев в антенатальном периоде вызывают ремоделирование камер сердца, тем самым поддерживая существование аритмии, а нормализация показателей гемодинамики в течение нескольких суток после восстановления СР закрепляет положительный эффект.

SYNCHRONIZED CARDIOVERSION AS AN ALTERNATIVE METHOD OF TREATMENT OF SUPRAVENTRICULAR TACHYARRHYTHMIAS IN PEDIATRIC PATIENTS IN EARLY CHILDHOOD

L.I. Svintsova, I.A. Kovalev, O.Yu. Murzina, S.Yu. Usenkov, S.V. Popov

To assess the potentiality of use of cardioversion for treatment of permanent forms of supraventricular tachycardias, 12 patients in early childhood aged from 2 days to 3 years including 7 neonates were examined. Atrial tachycardia was found in 6 ones of them, atrial flutter, in 5 patients, and one patient had atrioventricular nodal re entry tachycardia. Idiopathic arrhythmias were observed in 6 children younger than 1 year, 4 ones of them were neonates. The other group consisted in 6 pediatric patients, in whom supraventricular arrhythmias developed in early post operation period after surgical treatment of the following congenital heart diseases: incomplete atrio ventricular communication, septal defects, anomalous pulmonary vein drainage, aortic arch hypoplasia associated with valvular aortic stenosis, transposition of great vessels associated with interventricular septal defect, pulmonary artery atresia associated with interatrial septal defect. After cardioversion, the sinus rhythm was restored in all patients with idiopathic supraventricular tachycardia; during the follow up period of duration from 6 months to 3 years, no recurrence of tachycardia was found in 4 patients of 6. The procedure was effective in 5 of 6 patients with corrected congenital heart diseases. In one case, atrioventricular nodal re entry tachycardia was not stopped by cardioversion, the stable sinus rhythm recovery on the 5th day of continuous infusion of Amiodarone was documented. The recurrence of supraventricular tachyarrhythmia was observed in one patient; the patient subsequently underwent radiofrequency ablation of isthmus dependent atrial flutter. Thus, the authors' experience shows that cardioversion is an effective and safe technique of treatment of supraventricular tachyarrhythmias of different origin in the pediatric patients in their early childhood. The stable sinus rhythm recovery and the lack of recurrence in patients with idiopathic arrhythmias are likely to be due to peculiar features of etiology and symptoms of supraventricular tachyarrhythmia in patients of this age group. Permanent tachyarrhythmias starting in some cases in pre natal period lead to remodeling of heart chambers that maintains the arrhythmia; the improvement of hemodynamics within several days after the sinus rhythm recovery increases this positive effect.