

Рисунки к статье Д.С.Лебедева и соавт. «Сравнительная эффективность двух методов...»

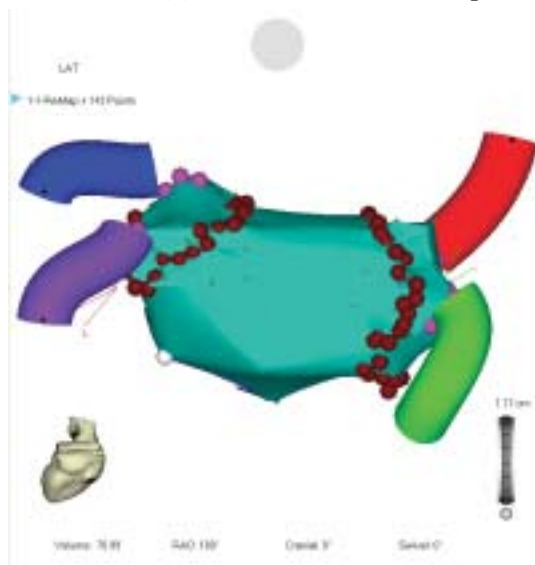


Рис. 1 (слева). Трехмерная реконструкция левого предсердия с окружными линиями изоляции легочных вен; вид на левое предсердие сзади. Здесь и далее, трубками обозначены легочные вены, малиновыми точками - устья легочных вен, красными точками - радиочастотные воздействия.

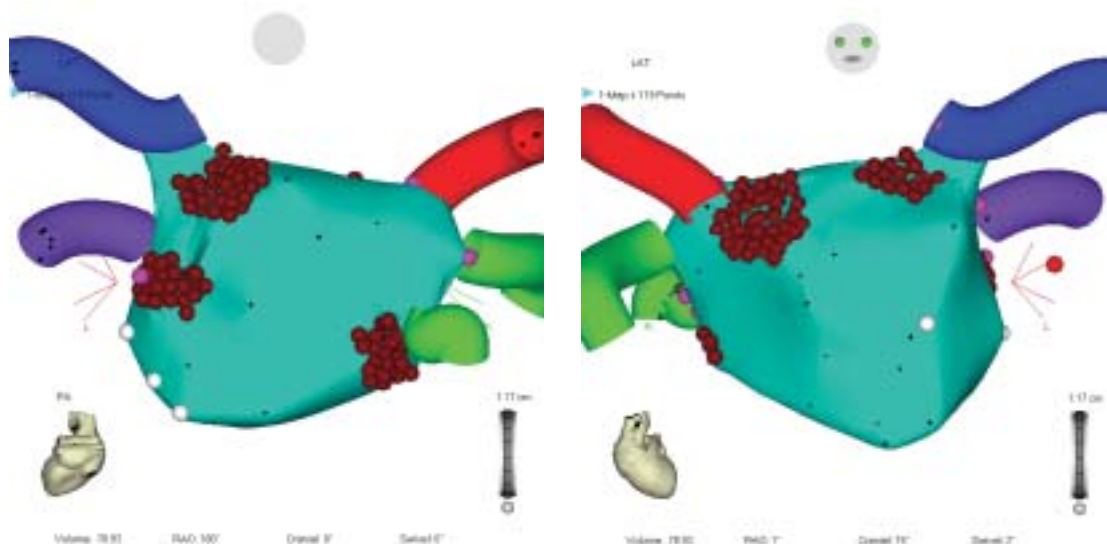


Рис. 2. Трехмерная реконструкция левого предсердия с аблацией ганглионарных сплетений: а - вид сзади, б - вид спереди с каудальной ангуляцией. Белыми точками обозначено кольцо митрального клапана.