

В ПОРЯДКЕ ДИСКУССИИ

М.М.Медведев, Ю.В.Шубик

МНОЖЕСТВЕННЫЕ НАРУШЕНИЯ РИТМА СЕРДЦА: КРИТЕРИИ ВЫДЕЛЕНИЯ И ПОДХОДЫ К КЛАССИФИКАЦИИ

*Северо-западный центр диагностики и лечения аритмий при ГОУВПО СПбГМА им. И.И.Мечникова
Росздрава, Санкт-Петербург*

Рассматриваются критерии выделения множественных нарушений ритма сердца, имеющих клиническое и прогностическое значение, предлагаются подходы к их классификации, приводятся клинические примеры.

Ключевые слова: множественные нарушения ритма сердца, пароксизмальные тахикардии, фибрилляция предсердий, трепетание предсердий, экстрасистолия, синдром брадикардии-тахикардии

The criteria of revelation of multiple cardiac arrhythmias of clinical and prognostic value are considered, the approaches to their classification are suggested, and clinical case reports are given.

Key words: multiple cardiac arrhythmias, paroxysmal tachycardias, atrial fibrillation, atrial flutter, premature beats (extrasystole), syndrome of bradycardia tachycardia.

В последние годы, обследуя кардиологических больных, мы все чаще сталкиваемся с пациентами, у которых имеется сочетание различных нарушений ритма сердца (НРС). Иногда такие НРС взаимосвязаны и могут быть объединены в один синдром. В некоторых случаях различные по механизму формирования НРС имеют общую причину и могут группироваться на этой основе. Бывают множественные НРС, которые по современным представлениям не связаны друг с другом, но их сочетание нередко усугубляет течение или отдельных, или всех аритмий, имеющих у одного больного. Вместе с тем и в отечественной, и в зарубежной литературе имеются немногочисленные описания множественных аритмий у одного пациента. Как правило, это отдельные клинические наблюдения [1-6]. Статей, посвященных подходам к классификации множественных аритмий, критериям их группировки, особенностям лечения таких пациентов, мы не обнаружили.

С другой стороны, в российской кардиологии неофициально существовало и существует понятие «сложных» НРС, и хотя авторы данной публикации много лет работали сначала в лаборатории, а затем в отделе «сложных нарушений ритма сердца», мы вынуждены признать, что так и не можем сказать, что это такое. На интуитивном уровне все сравнительно просто. Как правило, «сложными НРС» кардиологи называют не вполне понятные им аритмии, требующие консультации аритмолога, а лучше - обследования и лечения у специалистов. Очевидно, что при таком подходе список «сложных НРС» может сколь угодно расширяться в зависимости от квалификации, загруженности и желания кардиологов и терапевтов. Вместе с тем, и специалисты-аритмологи при формировании диагноза используют термин «сложные НРС», перечисляя после этого отдельные аритмии, выявленные у больного. Поэтому возникает вопрос, стоит ли вводить в обиход новый термин «множественные НРС» или целесообразнее разобраться с тем, что вкладывается в понятие «сложные аритмии».

Представляется правильным легализовать термин «множественные НРС», а термин «сложные аритмии»

© М.М.Медведев, Ю.В.Шубик

оставить для определения отношения к НРС части медицинской общественности. При этом очень важно четко регламентировать, что же относить к множественным НРС, так как по формальным признакам, не противоречащим законам русского языка, наличие у больного двух предсердных экстрасистол (Эс) вполне можно расценивать как множественные НРС, потому что кто-либо может утверждать, что две Эс у одного больного это много. Конечно, мы надеемся что до таких крайностей дело не пойдет, но уверены, что сочетание у больных предсердных и желудочковых Эс захотят называть множественными НРС, подобно тому как в последнее время любые НРС у больных с возможной ишемической болезнью сердца (ИБС), вне зависимости от доказанности ее наличия, часто рассматривают как «ишемические».

При группировке каких-либо аритмий в категорию «множественные НРС» необходимо учитывать следующий ряд факторов:

- наличие у больного заболеваний сердечно-сосудистой системы и/или патологии внутренних органов, которые делали бы такую группировку целесообразной;
- патологический характер (количество, электрофизиологические (ЭФ) характеристики, прогностическое значение) всех группируемых аритмий;
- признаки «взаимного отягощения», когда одни НРС способствуют возникновению других, усугубляют их течение, затрудняют лечение;
- возможность маскировки одних аритмий другими, проявляющимися чаще, а, следовательно, лучше выявляемыми;
- необходимость учета множественного характера НРС при выборе антиаритмического или немедикаментозного лечения.

Кроме того необходимо учитывать и существование псевдомножественных аритмий, когда одно и то же нарушение ритма приобретает различные обличья и может ошибочно рассматриваться как множественные аритмии.

Очевидно, что выделение указанных критериев множественных аритмий достаточно условно и в большинстве случаев группировка аритмий осуществляет-

ся не по одному, а сразу по нескольким признакам. Нередко при группировке НРС у одного больного могут быть использованы все перечисленные критерии. С другой стороны, вряд ли целесообразно рассматривать как множественные НРС такие аритмии, которые для своего возникновения требуют определенных, но вполне физиологических условий, аритмии, меняющие свой электрокардиографический облик при неизменном анатомическом субстрате, и тому подобные. Впрочем как критерии объединения аритмий в «множественные НРС», так и случаи, когда такая группировка представляется нам нецелесообразной, лучше разбирать на конкретных клинических примерах.

ГРУППИРОВКА НА ОСНОВЕ КАРДИАЛЬНОЙ ИЛИ ЭКСТРАКАРДИАЛЬНОЙ ПАТОЛОГИИ

Подобный подход целесообразно использовать, когда какое-либо заболевание (или его осложнения) формируют условия для возникновения множественных аритмий, а лечение этого заболевания может привести к регрессу или уменьшению проявлений НРС. Кроме того, такая группировка обоснована в случаях, когда множественный характер НРС приобретает самостоятельное прогностическое значение и указывает на увеличение риска развития иных дополнительных (менее курабельных или жизнеопасных) аритмий, приводит к прогрессированию самого заболевания и/или его осложнений.

В качестве примера такой группировки можно рассмотреть множественные предсердные аритмии, выявленные при проведении холтеровского мониторирования (ХМ) электрокардиограммы (ЭКГ) у больного, страдающего хронической обструктивной болезнью легких (ХОБЛ). Зарегистрированные политопные, парные и групповые предсердные Эс, эпизоды полифокусных предсердных тахикардий (ПТ) в сочетании с блокадой межпредсердного проведения (см. рис. 1) требуют объединения в силу ряда причин. Прежде всего эти множественные предсердные НРС у больного с ХОБЛ связаны с высоким риском развития фибрилляции предсердий (ФП). Они требуют адекватного лечения как ХОБЛ, так и ее ос-

ложнений. Кроме того, наличие таких НРС может ограничивать использование ряда препаратов (например, симпатомиметиков) в лечении ХОБЛ, и наоборот, наличие ХОБЛ является противопоказанием для применения ряда антиаритмических препаратов (например, неселективных бета-адреноблокаторов).

Вторым примером подобной группировки могут быть данные ХМ ЭКГ больного ИБС, постинфарктным кардиосклерозом (рис. 2). Выявленные ригидная синусовая тахикардия (средняя частота за сутки 100 уд/мин, циркадный индекс 1,0 при норме 1,3-1,4), частые (2960 в сутки, более 120 в час) политопные одиночные, парные и групповые желудочковые Эс могут указывать на высокий риск развития жизнеугрожающих желудочковых аритмий, требовать назначения липофильных бета-адреноблокаторов и/или амиодарона. В данном случае в качестве составляющих множественных НРС выступают ригидная синусовая тахикардия и желудочковые эктопии. Очевидно, что как ригидная синусовая тахикардия так и желудочковая экстрасистолия имеют явный патологический характер (см. ниже) и обладают у больных ИБС самостоятельным прогностическим значением.

С другой стороны, применение подобного подхода к тахизависимым желудочковым эктопиям даже у больных с органической патологией сердца (например, с ИБС), представляется нам неправильным. В этом случае физиологическая синусовая тахикардия, возника-

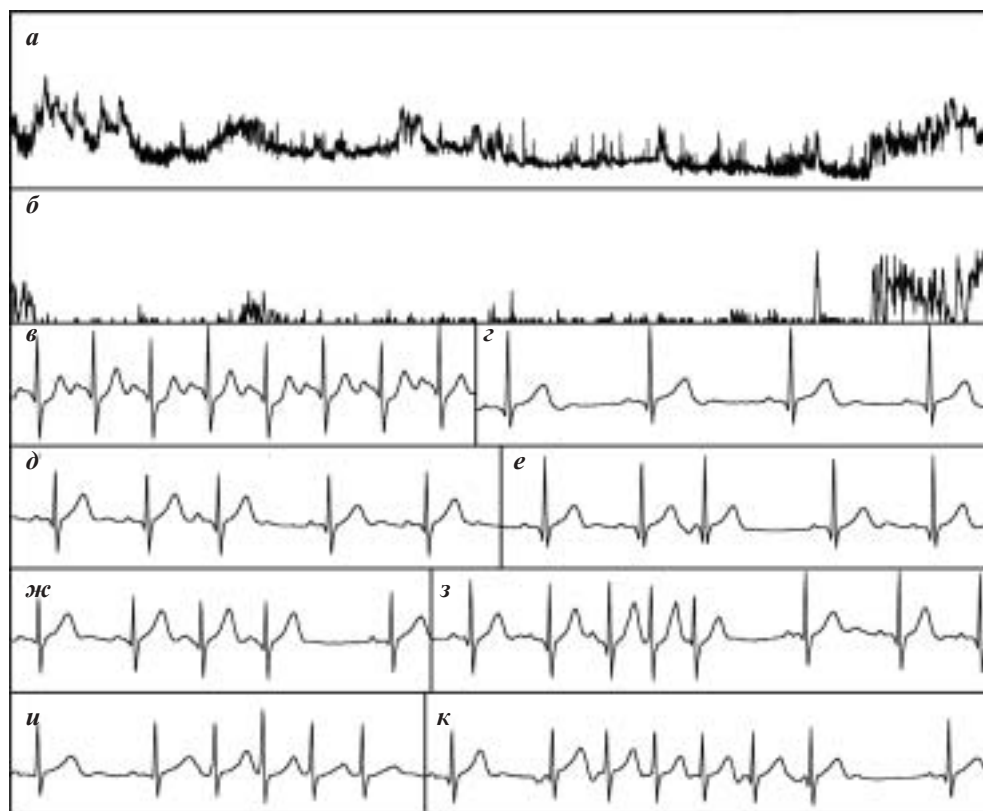

Рис. 1. Результаты ХМ ЭКГ больного ХОБЛ: на графиках ЧСС (а) и количества одиночных предсердных экстрасистол (б) обращают внимание рост ЧСС и количества экстрасистол утром, после пробуждения, в примерах максимальной (в) и минимальной (г) ЧСС обращают внимание «широкие» волны Р с признаками межпредсердной блокады, зарегистрированы одиночные политопные (д, е), парные (ж) и групповые (з) предсердные экстрасистолы, эпизоды неустойчивых политопных предсердных тахикардий (и, к).

ющая при физических или эмоциональных нагрузках, в отличие от ригидной синусовой тахикардии, не является патологической и не обладает самостоятельным прогностическим значением. Таким образом «тахизависимость» выступает как важная ЭФ характеристика желудочковых эктопий, но не как компонент множественных НРС. Нисколько не умаляя доказанного прогностического значения желудочковых эктопий, возникающих у больных ИБС на высоте физической нагрузки, мы все же не считаем их проявлением множественных аритмий.

Разумеется список заболеваний или их осложнений, которые сопровождаются множественными НРС, может быть продолжен. Очевидно наибольший интерес представляют множественные аритмии при ИБС (особенно - при ее острых формах), ревматических пороках сердца, кардиомиопатиях, артериальной гипертензии и т.д. Этот список не ограничивается исключительно кардиальной патологией. Множественные НРС не столь редкая находка в практике не только терапевтов, но и эндокринологов, неврологов, психиатров и других «узких» специалистов. Частота обнаружения таких аритмий у их пациентов определяется в первую очередь возможностью адекватного кардиологического обследования, включающего ХМ ЭКГ. Впрочем, множественные аритмии у различных групп кардиологических и некардиологических больных могут быть темой отдельных публикаций.

ГРУППИРОВКА НА ОСНОВАНИИ ПАТОЛОГИЧЕСКОГО ХАРАКТЕРА ОБЪЕДИНЯЕМЫХ АРИТМИЙ

В качестве примера таких множественных аритмий, при соблюдении некоторых условий, может выступить синдром брадикардии-тахикардии (СБТ). Мы склонны выносить СБТ в диагноз больным, у которых пароксизмы тахиаритмий развиваются преимущественно на фоне брадикардии, обусловленной синдромом слабости синусового узла (СССУ), когда при окончании тахиаритмий фиксируются проявления СССУ в виде больших преавтоматических пауз и/или брадикардии.

На рис. 3 представлены результаты ХМ ЭКГ больной, страдающей верифицированным СССУ и пароксизмальной ФП. На графике частоты сердечных сокращений (ЧСС) обращает внимание умеренная брадикардия в ночные часы (не достигающая патологических значений) и три подъема ЧСС при пароксизмах ФП: один длительный (днем) и два кратковременных (утром перед пробуждением). Утренние пароксизмы ФП заканчиваются длительными преавтоматическими паузами (обусловленными угнетением синусового узла), характерными для посттахикардитической формы СССУ. Очевидно, что наличие СССУ затруднит подбор протекторной антиаритмической терапии (ААТ) по поводу пароксизмальной ФП. Такой больной

может быть показано или немедикаментозное лечение ФП, или подбор ААТ после имплантации электрокардиостимулятора (ЭКС).

Таким образом, в данном примере отчетливо прослеживается наличие еще одного критерия группировки аритмий - «взаимного отягощения», так как наличие СССУ препятствует подбору ААТ и ограничивает наши возможности в лечении ФП. В свою очередь именно с наличием ФП связаны клинические проявления СССУ, пресинкопальные и синкопальные состояния, возникающие при выраженных паузах, регистрирующихся только по окончании пароксизмов ФП. В отсутствие ФП у больной вероятнее всего не будет клинических проявлений СССУ, а значит при эффективном немедикаментозном лечении ФП откла-

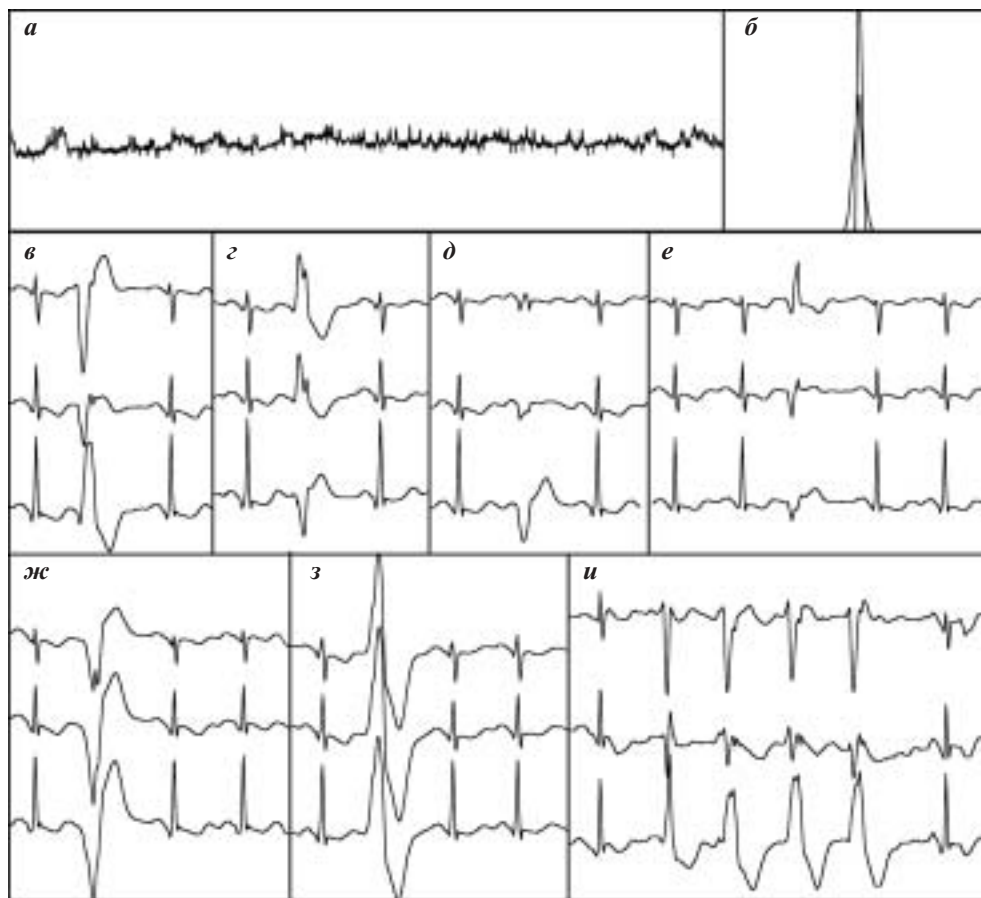


Рис. 2. Результаты ХМ ЭКГ больного ИБС, постинфарктным кардиосклерозом: график ЧСС (а) не имеет ночного снижения, распределение интервалов RR за сутки и на пятиминутных отрезках (б) характерно для ригидного ритма, регистрируются одиночные политопные и полиморфные (в-з) и групповые желудочковые экстрасистолы.

дывается (хотя бы на некоторое время) необходимость имплантации ЭКС.

Вместе с тем мы не склонны относить к множественным аритмиям брадиказисную ФП, возникающую в ночные часы на фоне умеренно выраженной физиологической брадикардии. Нередко такие пароксизмы ФП протекают малосимптомно, купируются самостоятельно и не сопровождаются паузами при восстановлении синусового ритма. Таким образом, в этой ситуации нет двух «патологических» аритмий, а наличие физиологической ночной брадикардии (разумеется, речь не идет о подтвержденном СССУ), на фоне которой возникают пароксизмы ФП, как правило, не препятствует подбору ААТ в случае ее необходимости.

К множественным аритмиям можно отнести и сочетание у больного предсердной и желудочковой Эс, если и та, и другая фиксируется в патологических количествах и/или обладает другими характеристиками, указывающими на ее клиническое или прогностическое значение. В качестве таких характеристик могут выступать политопный характер, наличие куплетов и групп Эс, эпизодов неустойчивых тахикардий, а в случае желудочковой Эс - ее полиморфность. Сходная электрокардиографическая картина может возникнуть при наличии у больного патологического количества предсердных Эс, часть из которых регистрируется с широкими комплексами QRS из-за aberrантного проведения. Очевидно, что в этом случае говорить о множественных НРС не приходится.

Безусловно, наличие у больного различных пароксизмальных тахикардий или сочетание пароксизмальной тахикардии с фибрилляцией или трепетанием предсердий (ТП) является основанием для постановки диагноза множественных НРС. В таком случае объединение различных пароксизмальных аритмий в «множественные НРС» происходит по большинству из предложенных выше критериев. В последние годы мы все чаще сталкиваемся с больными, у которых имеется сочетание пароксизмальных реципрокных атриовентрикулярных тахикардий (ПРАВТ) с ПТ, ФП или ТП. Приведем клинический пример.

На рис. 4 представлены результаты обследования больной И., 49 лет с сочетанием узло-

вой ПРАВТ (ПРАВУТ) и ПТ. При детальном сборе аритмического анамнеза больная рассказывала о сердцебиениях, протекающих с разной частотой, которые могли начинаться и оканчиваться как внезапно, так и постепенно (с «разогревом» и «охлаждением»). При ХМ у нее были выявлены пароксизмы ПТ с ЧСС до 160 уд/мин, но приступов, протекающих наиболее тяжело, за время многосуточного мониторирования у больной не было. В ходе ЧП ЭФИ с помощью программированной ЭКС легко вызывались пароксизмы ПТ с ЧСС около 140 уд/мин, сходные с зарегистрированными при ХМ. Они купировались самостоятельно в течение нескольких секунд. После атропинизации также легко индуцировались пароксизмы ПТ, протекающие с ЧСС 160 уд/мин. Только при настойчивых попытках с нанесением нескольких экстрасимпульсов в ручном режиме ЭКС у больной после атропинизации была вызвана ПРАВУТ с ЧСС до 250 уд/мин и RP' не превышавшем 60 мс, которая с трудом купировалась частой ЭКС. Интересно, что после купирования ПРАВУТ у больной восстановился не синусовый ритм, а отмечалась ПТ с ЧСС до 170 уд/мин. В течение двух минут ЧСС ПТ плавно снизилась до 140 уд/мин, затем ПТ прекратилась и восстановился синусовый ритм. При купировании повторно индуцированной ПРАВУТ введением 20 мг АТФ отмечался ее рецидив, что вновь потребовало применения частой ЭКС. Таким образом у больной не только сосуществуют две разных аритмии, но ПТ вследствие более частых пароксизмов и легкой индуцируемости вполне могла «замас-

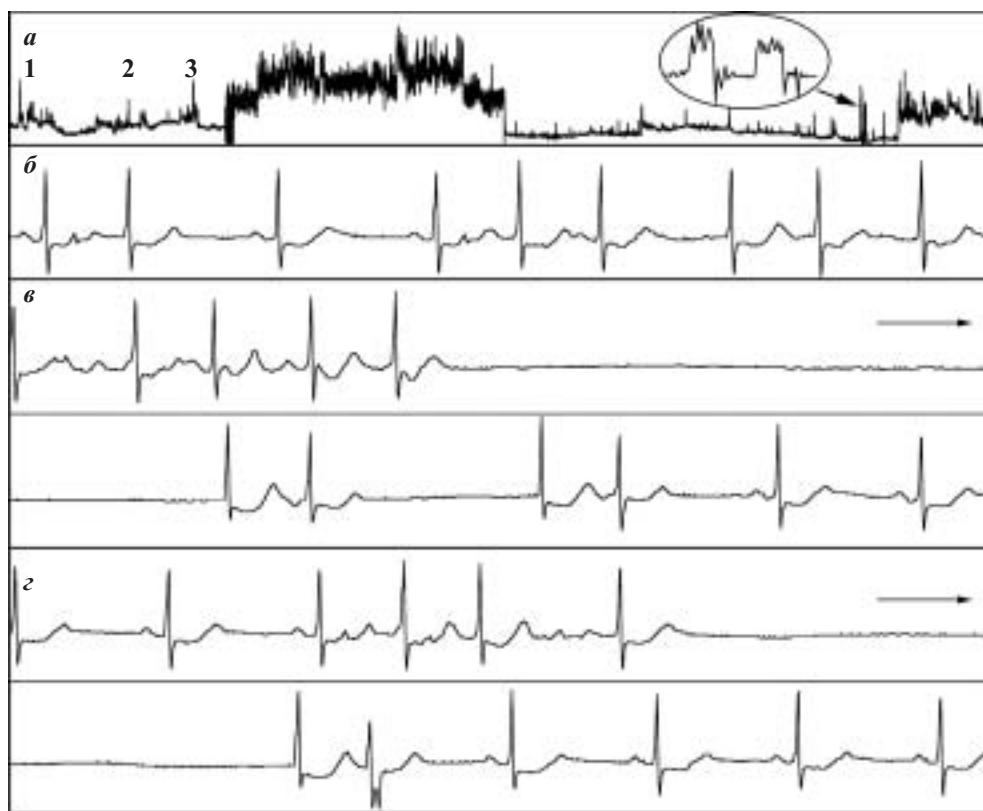

Рис. 3. Результаты ХМ ЭКГ у больной с синдромом брадикардии-тахикардии: на графике ЧСС (а) отчетливо виден длительный дневной пароксизм ФП, в овале представлен «растянутый» график ЧСС утренних пароксизмов, числами отмечены выполненные подъемы по лестнице; пароксизм ФП «запускается» предсердной экстрасистолой (б), при окончании утренних пароксизмов фиксируются преавтоматические паузы, продолжительностью 7125 мс (в) и 5875 мс (z).

кировать» наличие ПРАВУТ, несомненно более клинически значимой для данной пациентки.

ГРУППИРОВКА НА ОСНОВЕ «ВЗАИМНОГО ОТЯГОЩЕНИЯ»

Нередко наличие одних аритмий может приводить к возникновению других, порой гораздо более грозных и/или трудно излечимых. Например, ПРАВТ в отсутствие своевременного лечения могут привести к возникновению ФП. Очевидно, что вероятность такого исхода пропорциональна длительности аритмического анамнеза, частоте и продолжительности ПРАВТ, ЧСС во время пароксизмов. Именно эти характеристики определяют степень ремоделирования предсердий, являющуюся в данном случае субстратом для возникновения ФП. У таких пациентов, помимо ФП, из-за ремоделирования предсердий возникают или усугубляются предсердные эктопии, приводя к увеличению частоты ПРАВТ. ПРАВТ у этих пациентов нередко спонтанно трансформируется в ФП, что приводит к увеличению продолжительности и затруднению купирования пароксизмов, хотя ФП часто переносится больными легче, чем ПРАВТ, из-за меньшей ЧСС.

В нашей практике было несколько пациентов, наблюдавшихся в течение 20 и более лет, у которых ПРАВТ дебютировала с редких пароксизмов, легко устранявшихся вагусными приемами. Очевидно, что первоначально таким больным не подбирали протекторную или купирующую терапию, а обучали самостоятельно устранять пароксизмы тем или иным вагусным приемом. Как правило, через некоторое время вагусные приемы утрачивали свою эффективность и пациентам либо под-

биралась купирующая ААТ, либо они были вынуждены вызывать скорую или неотложную медицинскую помощь для купирования ПРАВТ внутривенным введением верапамила, новокаинамида или аденозинтрифосфата (АТФ). Последующее прогрессирование аритмии диктовало необходимость подбора протекторной ААТ, а с середины 90-х годов - определения показаний к радиочастотной катетерной абляции (РЧКА). Подавляющее большинство наблюдавшихся нами пациентов с ПРАВТ за последние 10 лет были прооперированы, у нескольких пациентов, отказавшихся от РЧКА, к ПРАВТ стали присоединяться пароксизмы ФП. Выполнение таким больным РЧКА дополнительных путей проведения радикально устраняло ПРАВТ, но не приводило к регрессу пароксизмов ФП, что требовало либо подбора терапии, либо повторных вмешательств уже по поводу ФП.

Иной результат может быть получен при своевременной РЧКА у больных с непродолжительным аритмическим анамнезом, у которых ПРАВТ спонтанно трансформируются в ФП или устойчивая ФП легко индуцируется при чреспищеводном электрофизиологическом исследовании (ЧП ЭФИ) с использованием неагрессивных режимов стимуляции (программированной, парной). Пример результатов обследования такой пациентки представлен на рис. 5.

Больная Ф., 34 лет обратилась с жалобами на приступы ритмичного сердцебиения, которые появились у нее в течение последнего года, возникали с частотой до 2 раз в месяц, первоначально продолжались 15-20 минут и проходили самостоятельно, но последние пароксизмы длились более часа и требовали вызова скорой помощи для их купирования. В ходе ЧП ЭФИ у больной

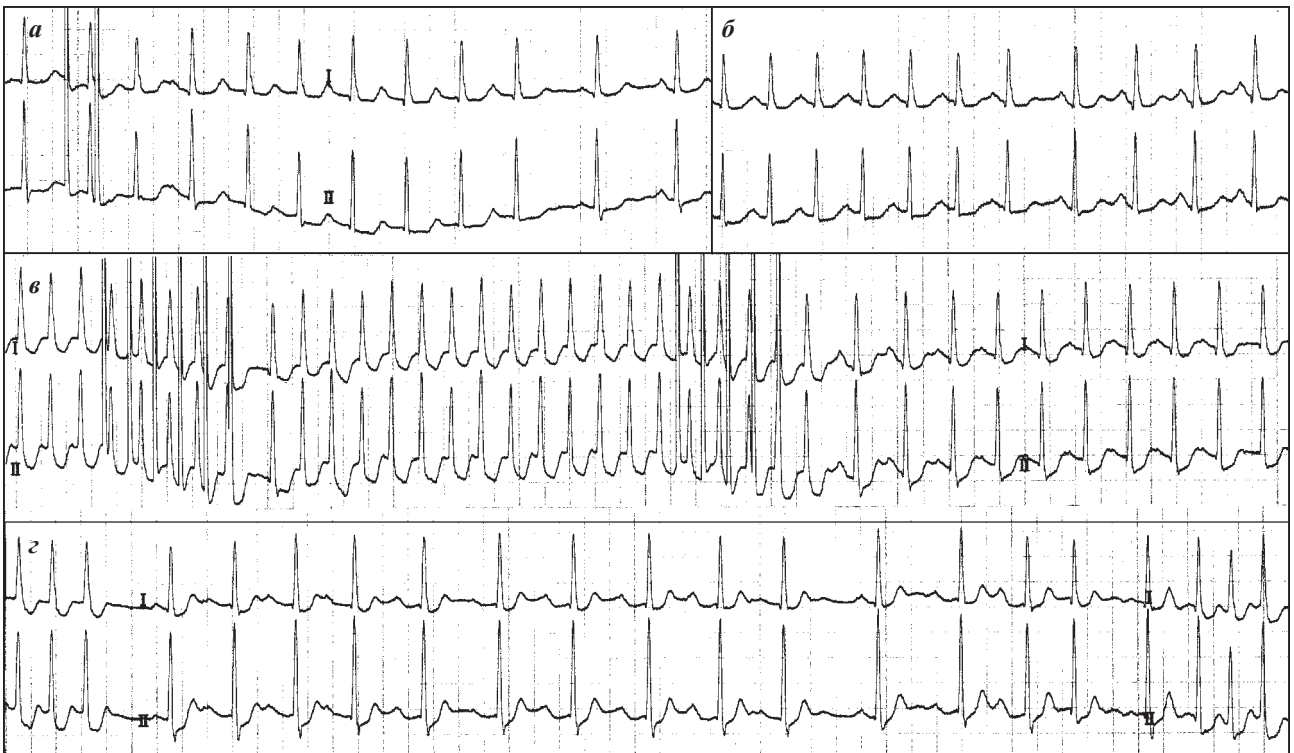

Рис. 4. Результаты ЧП ЭФИ больной И., 49 лет: индукция ПАТ нанесением двух экстрасимулов; при купировании ПРАВУТ сменяется ПАТ с ЧСС до 170 уд/мин (в), которая перед восстановлением синусового ритма плавно урежается до 140 уд/мин (б), купирование ПРАВУТ введением аденозинтрифосфата с ее последующим рецидивом (з). Объяснения в тексте.

была индуцирована ПРАВУТ (см. запись ЧП ЭКГ на рис. 5а), при купировании которой были зафиксированы иные аритмии. Купирование ПРАВУТ нанесением трех экстрастимулов привело к эпизоду неустойчивой нерегулярной тахикардии из шести «широких» комплексов QRS. Форма этих комплексов (QS, rS) в отведениях D, A, I по Nehb указывает на их желудочковое происхождение (из апикальной части боковой стенки левого желудочка). Последние годы мы не склонны ассоциировать такие эпизоды желудочковой тахикардии (ЖТ) с повышенным риском внезапной аритмической смерти, поскольку при длительном ведении больных, у которых купирование ПРАВУТ (чаще ПРАВУТ) сопровождалось неустойчивой ЖТ (как правило, с полиморфными и разнонаправленными комплексами), не было зафиксировано случаев внезапной смерти. Впрочем, возможно, сначала это было связано с подбором адекватной протекторной терапии, а в последствии - со своевременным проведением РЧКА.

При купировании второго пароксизма тахикардии у больной Ф. быстрым внутривенным введением 20 мг

АТФ (рис. 5б) сразу после восстановления синусового ритма возникает ФП, которая продолжается 23 секунды и проходит самостоятельно. В нашей практике (не менее 2000 введений АТФ для купирования ПРАВУТ) это первый случай индукции ФП при купировании ПРАВУТ. Подобные наблюдения известны из мировой литературы, именно с риском индукции ФП связывают некоторые опасения при использовании АТФ или аденозина для купирования ПРАВУТ у больных с манифестирующим синдромом WPW, особенно если дополнительный путь обладает высокой скоростью проведения и низкой рефрактерностью. Нам приходилось индуцировать ФП при введении АТФ на фоне синусового ритма для оценки функции синусового узла, но прогностическая значимость таких аритмий требует дальнейшего изучения.

Таким образом у больной Ф., помимо ПРАВУТ, выявлены ЖТ и ФП. То, что эти аритмии были индуцированы при купировании ПРАВУТ, а не возникли спонтанно, не является основанием для отказа от формулировки «множественные аритмии». В данном случае и ЖТ, и ФП явно являются следствием ПРАВУТ, даже если

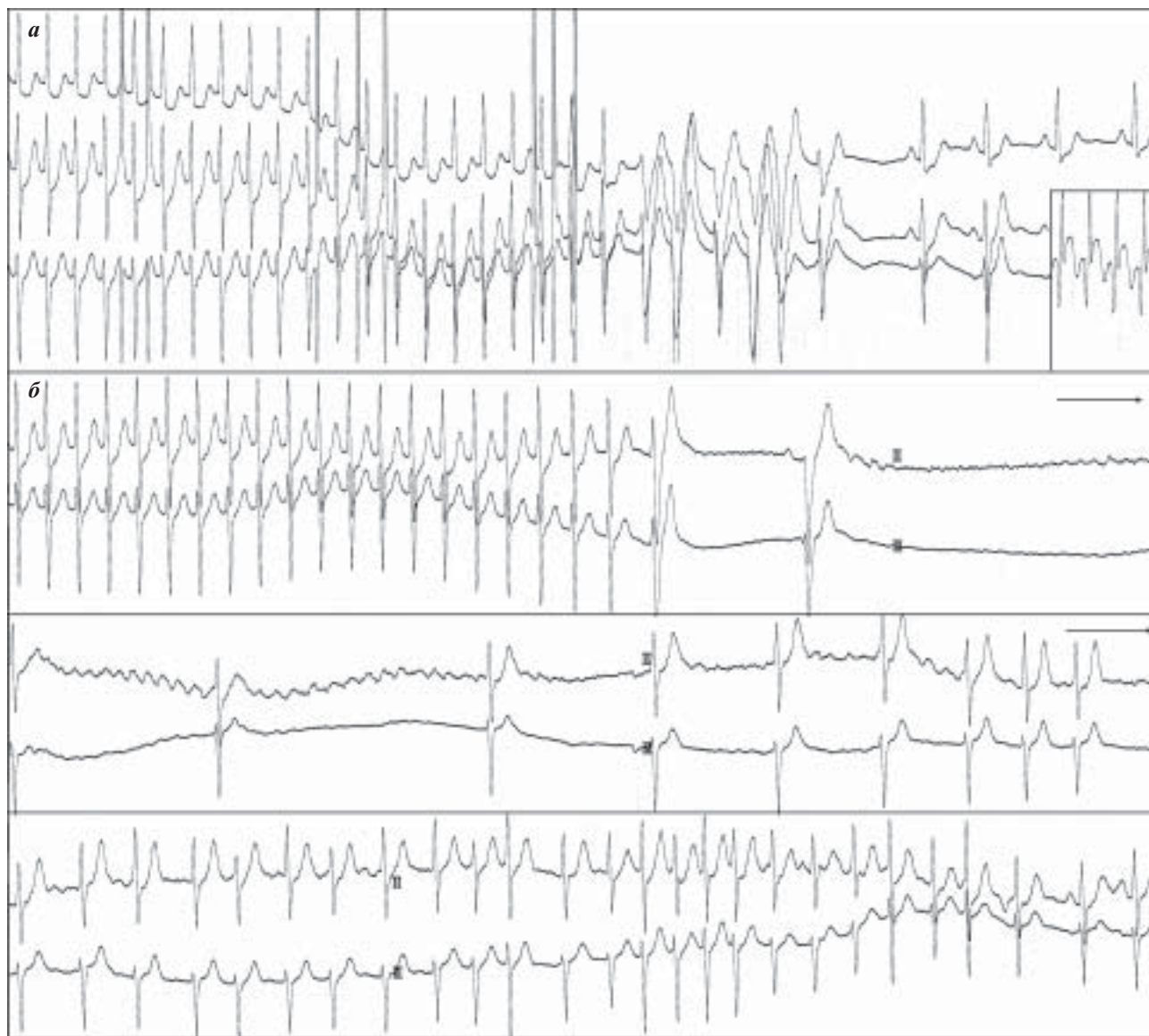


Рис. 5. Результаты ЧП ЭФИ больной Ф., 34 лет: а - неустойчивая ЖТ при купировании ПРАВУТ нанесением трех стимулов (в рамке представлена ЧП ЭКГ), б - возникновение и спонтанное купирование ФП при купировании ПРАВУТ введением 20 мг АТФ. Объяснения в тексте.

их рассматривать как «осложнения» в ее лечении. Чрезвычайно редкий характер подобных индуцированных аритмий (особенно ФП) требует их обязательного выделения. Такие множественные аритмии являются дополнительным основанием для проведения РЧКА (если еще нужны какие-то основания) и могут быть использованы в качестве аргумента в случаях, когда больные отказываются от операции. Больной Ф. была выполнена РЧКА зоны медленного проведения в АВ узле, за время последующего наблюдения (9 мес.) приступов сердцебиения не было, при многосуточном мониторингировании - без патологии.

Важно еще раз подчеркнуть, что «присоединение» к ПРАВАТ пароксизмов ФП может представлять реальную угрозу для жизни больных, особенно с манифестирующим синдромом WPW. Прежде всего, возникшая у таких больных ФП может протекать с высокой ЧСС и спонтанно трансформироваться в ЖТ или в фибрилляцию желудочков. Кроме того, у этих больных резко возрастает риск осложнений при купировании пароксизмов. Наконец, манифестация ФП ассоциируется со снижением качества жизни, появлением и прогрессированием сердечной недостаточности, риском тромбоэмболических осложнений.

Группировка аритмий на основе «взаимного отягощения» возможна и у пациентов с сочетанием эктопий, сниженного автоматизма СУ и/или нарушений

проведения. Пример таких множественных НРС представлен на рис. 6. У больного А, 56 лет в качестве «основной аритмии» выступает непрерывно-рецидивирующая ПТ с положительными волнами Р, протекающая с нерегулярным АВ проведением. По окончании коротких пароксизмов регистрируются выраженные преавтоматические паузы, величина которых (значение интервала RR, измеренное системой ХМ ЭКГ) достигает 2453 мс. Генез этих пауз двоякий, в их формирование вносят вклад как собственно угнетение функции синусового узла, так и заблокированные тахикардитические волны Р, следующие вслед за последним комплексом QRS тахикардии, которые продолжают разряжать синусовый узел. Поэтому, несмотря на отсутствие выраженного снижения функции автоматизма синусового узла (интервал от начала последней заблокированной волны Р тахикардии до начала последующей синусовой волны Р не превышает 2000 мс), гемодинамическое значение этих пауз (определяемое величиной интервала RR) достаточно велико.

Именно наличие этих пауз у пациента с непрерывно-рецидивирующей ПТ определяет дальнейшую лечебную тактику. Попытки подбора ААТ, эффективность которой при автоматической (фокусной) ПТ крайне мала, у такого пациента могут привести к увеличению продолжительности пауз и возникновению приступов МЭС. Кроме того, сочетание множественных

эпизодов нерегулярной тахикардии и выраженных пауз определяет высокий риск тромбоэмболических осложнений, сопоставимый с таковым при ФП. В лечении такого пациента есть несколько возможностей. Оптимальным является устранение ПТ с помощью РЧКА. При невозможности или неэффективности такого вмешательства больному показана имплантация ЭКС в сочетании либо с медикаментозной терапией, призванной главным образом снизить частоту желудочковых ответов при ПТ, либо с РЧКА АВ узла, что крайне нежелательно. В последнем случае больной становится зависимым от ЭКС, а постоянная стимуляция верхушки правого желудочка из-за эксцентричного возбуждения желудочков и асинхронности сокращений отделов сердца приведет к дисфунк-

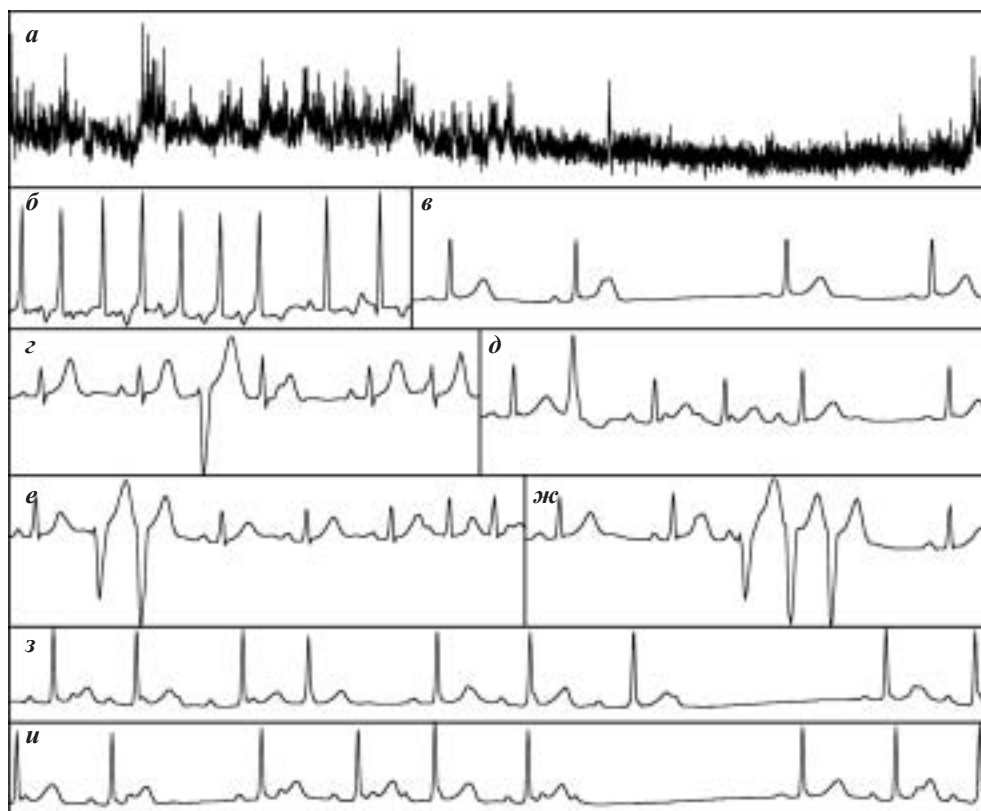


Рис. 6. Результаты ХМ ЭКГ больного А., 56 лет: на графике ЧСС (а) обращает внимание очень «широкая» линия основного тренда ЧСС, обусловленная непрерывно рецидивирующей ПТ; пример максимальной ЧСС (б) зафиксирован на фоне ПТ; пауза в примере минимальной ЧСС (в) связана с заблокированной предсердной экстрасистолой; у больного зафиксированы одиночные политопные (г, д), парные (е) и групповые (ж) желудочковые экстрасистолы, непрерывно рецидивирующая предсердная тахикардия с нерегулярным атриовентрикулярным проведением (з, и). Объяснения в тексте.

ции левого желудочка и прогрессированию сердечной недостаточности.

ЭФФЕКТ «МАСКИРОВКИ» ПРИ МНОЖЕСТВЕННЫХ АРИТМИЯХ

Как мы уже отмечали, при наличии у больного нескольких НРС вполне возможны ситуации, когда одни аритмии «маскируют» наличие других. Это может происходить в случаях, когда одно нарушение ритма проявляется достаточно часто (или легко индуцируется), а другое встречается редко и/или индуцируется с трудом (или не индуцируется вообще). К сожалению, в подобных случаях нередко этой единственной выявленной аритмией пытаются объяснить все жалобы больного, которые зачастую вступают в противоречие с ЭФ и клиническими характеристиками выявленной аритмии.

Например, больной предъявляет жалобы на приступы ритмичного сердцебиения с высокой частотой (не может сосчитать пульс), которые возникают у него 2 раза в год, сопровождаются резкой слабостью, потемнением в глазах, нехваткой воздуха и холодным потом, продолжаются 5-10 минут и проходят самостоятельно. При ХМ ЭКГ у него выявляют пять эпизодов ПТ продолжительностью от 5 до 20 секунд с ЧСС не более 120 уд/мин, которые не сопровождались существенными неприятными ощущениями (больной даже не отметил их в дневнике, который вел достаточно аккуратно). Очевидно, что объяснить этой неустойчивой ПТ жалобы больного на гемодинамически значимые пароксизмы не представляется возможным. Тем не менее, в нашей клинической практике мы сталкиваемся с подобными ситуациями достаточно часто.

Конечно, приведенный пример описывает крайнюю степень несовпадения «маскирующей» и «маскируемой» аритмии. На практике же мы очень часто встречаемся не со столь резкими отличиями. Кроме того, нужно принимать во внимание тот факт, что часть пациентов недооценивает тяжесть имеющихся у них аритмий, а часть - переоценивает. Поэтому при выявлении у больного в ходе ХМ ЭКГ какой-либо аритмии и сопоставлении ее с жалобами больного необходимо делать поправку на отношение пациента к своей болезни, его склонности к недооценке или переоценке своих ощущений. Наконец, одно и то же нарушение ритма может протекать по-разному, с большей или меньшей ЧСС, симптоматично или асимптомно, что тоже необходимо учитывать.

Поэтому в основе диагностики множественных аритмий, особенно в тех случаях, когда одни из них маскируют другие, лежит общеклиническое обследование с максимально подробным сбором аритмического анамнеза. При жалобах больного на сердцебиения нужно тщательно выяснить, всегда ли одинаково протекают приступы, всегда ли ритмично или аритмич-

но сердцебиение, не происходит ли каких-либо трансформаций во время приступа и т.д. В процессе обследования формируется представление о том, насколько жалобы больного соответствуют клинике заболевания, что позволяет вносить поправки в оценку собранного аритмического анамнеза.

Очень важно при выявлении аритмий, гемодинамическая значимость которых не вполне соответствует предъявляемым больным жалобам, не пытаться объяснить жалобы больного выявленными аритмиями, а продолжать диагностический поиск. В таком поиске может быть весьма полезно использование не суточного, а многосуточного мониторирования, а в некоторых случаях и имплантируемых регистраторов, проведение повторных ЧП ЭФИ с атропинизацией, а по показаниям и эндокардиального ЭФИ, возможно, и с инфузией симпатомиметиков.

Приведем пример использования многосуточного ХМ в обследовании пациентки П., 49 лет, предъявлявшей жалобы на головокружение и потемнение в глазах, сопровождавшиеся ощущением сердцебиения. Поскольку при общеклиническом обследовании, включавшем суточное ХМ ЭКГ, тилт-тест, детальное неврологическое обследование и ЧП ЭФИ с атропинизацией (вопрос о наличии СССУ и необходимости проведения медикаментозной денервации не стоял) причина расстройств сознания не выявлена, больной было выполнено многосуточное ХМ ЭКГ. Некоторые его результаты представлены на рис. 7.

В первые сутки ХМ у больной отмечалась частая предсердная эктопическая активность, сопровождавшаяся жалобами на сердцебиения, но не на расстройства сознания. Именно в эти сутки было зарегистрировано подавляющее большинство из 1248 одиночных наджелудочковых экстрасистол, а также 11 парных, 6 групповых наджелудочковых экстрасистол и два пароксизма наджелудочковой тахикардии. Последующие пять дней

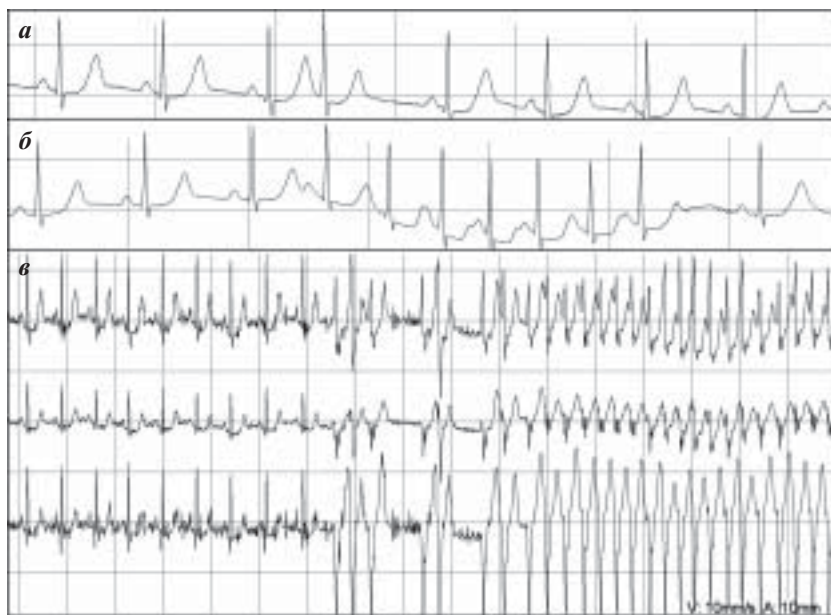


Рис. 7. Результаты ХМ ЭКГ больной П., 49 лет: а - одиночная наджелудочковая экстрасистола, б - пароксизм наджелудочковой тахикардии, в - эпизод неустойчивой ЖТ с ЧСС 165 уд/мин. Объяснения в тексте.

прошли без значимых аритмий, а на седьмые сутки был выявлен эпизод неустойчивой ЖТ с ЧСС 165 уд/мин, сопровождавшийся головокружением и потемнением в глазах. Таким образом, расстройства сознания пациентки были связаны с желудочковыми аритмиями. На фоне подобранной терапии амиодароном пресинкопальные состояния не рецидивировали.

НЕОБХОДИМОСТЬ УЧЕТА МНОЖЕСТВЕННОГО ХАРАКТЕРА АРИТМИЙ ПРИ ВЫБОРЕ ТЕРАПИИ

Наличие множественных НРС существенным образом влияет на лечебную тактику, особенно при подборе медикаментозной терапии. Очевидно, что подобрать препарат, который был бы эффективен при аритмиях, обладающих разными ЭФ характеристиками, не просто, а порой и невозможно. Кроме того, очень многое зависит от тех целей, которые мы преследуем при подборе ААТ. В последние годы мы сравнительно редко ориентируемся на «косметический» эффект - устранение или резкое уменьшение количества каких-либо НРС, в первую очередь - желудочковых. Нас гораздо больше волнует прогностическое значение тех или иных аритмий, связанный с ними риск внезапной аритмической смерти, их влияние на гемодинамику и прогрессирование сердечной недостаточности, обусловленное ими снижение качества жизни больного.

Именно поэтому мы назначаем нашим пациентам не только антиаритмические препараты или их комбинации, но и препараты, влияющие как на причины возникновения аритмий, так и на вызываемые основным патологическим процессом и аритмиями изменения в сердце. Поскольку большинство наших пациентов страдают ИБС, артериальной гипертензией и хронической сердечной недостаточностью, подбор ААТ у них начинается с назначения диеты и гиполипидемической терапии, подбора адекватной гипотензивной и антиангинальной терапии, лечения сердечной недостаточности. Большое внимание мы уделяем и подбору психофармакологических средств, которые нередко используем даже в качестве монотерапии ряда НРС.

Достаточно широко применяя немедикаментозные методы лечения, мы не рассматриваем РЧА как «окончательное решение» аритмологических проблем больного, особенно если речь идет о множественных НРС. По нашим представлениям, РЧА лишь один из этапов ведения пациента. Даже при ее своевременности и эффективности после выполнения этой процедуры вряд ли всех пациентов можно считать абсолютно свободными от аритмий. Особенно это относится к больным с ФП, у которых эффективная РЧА требует в последующем адекватного медикаментозного лечения.

У больных с множественными НРС мы, как правило, применяем комбинированное лечение, когда не-

которые аритмии радикально устраняются с помощью РЧА, по поводу других подбирается медикаментозное лечение. При этом успех терапии, в значительной степени, определяется тщательностью обследования пациента и возможностью его длительного ведения. Эту возможность не всегда имеют специалисты, работающие в области интервенционной аритмологии. От обследования пациента, проведенного до подбора ААТ и выполнения РЧА, зависит не только результат лечения, но и отношение к нему самого пациента.

Так, недавно обратился больной Б., 41 года с жалобами на приступы сердцебиения, которые беспокоят его в течение года, возникают с частотой до 2-3 раз в неделю и продолжаются до нескольких часов. Пациент уже обследовался в двух медицинских учреждениях где была диагностирована ПТ, получал пропафенон и верапамил, на фоне которых приступы протекали существенно легче, но не устранялись полностью. Больному было рекомендовано проведение РЧА, обещали «полное избавление от аритмии».

При тщательном сборе анамнеза выяснилось, что приступы протекают у пациента не всегда одинаково: сердцебиения бывают и ритмичными, и аритмичными, возможна трансформация одного вида приступа в другой. Кроме того приступы могут существенно отличаться по ЧСС. В представленных данных выполненных ранее ХМ и при проведенном нами исследовании регистрировались только регулярные ПТ. Это послужило основанием для отмены принимаемого больным верапамила и проведения ЧП ЭФИ на безмедикаментозном фоне. При программированной ЭКС у больного легко индуцировалась ПТ с регулярным и нерегулярным проведением с ЧСС до 170 уд/мин (см. рис. 8). Положительная полярность волн Р в отведениях D, A и I исключала иной характер тахикардии. Первоначально ПТ проходила самостоятельно, а в дальнейшем приобрела затяжной характер, не реагировала на вагусные приемы, а при попытке ее купирования парной ЭКС трансформировалась сначала в ТП с частотой следования волн F 320 в 1 мин. и проведением 2:1 - 3:1 (продолжавшееся несколько минут), а затем (спон-

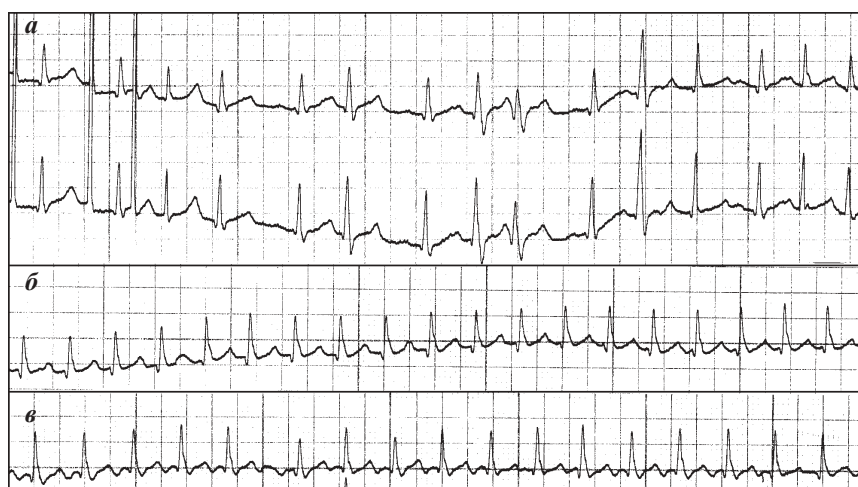


Рис. 8. Результаты ЧПЭФИ больного Б, 41 года: а - индукция ПТ с нерегулярным АВ проведением, б - ПТ с регулярным АВ проведением, в - ТП с преимущественно регулярным АВ проведением 2:1. Объяснения в тексте.

танно) в ФП с ЧСС около 130 уд/мин, купированную приемом 600 мг пропранолола.

По характеру ощущений больной не мог дифференцировать развившиеся у него ТП и ФП от ПТ с регулярным и нерегулярным проведением, поскольку они практически не отличались по ЧСС. Поэтому мы можем предположить, что и ранее у него могли быть не только ПТ, но также ТП и ФП. Очевидно, что полученные в ходе ЧП ЭФИ данные меняют наше отношение к такому больному. Если ранее его расценивали как пациента с идиопатической ПТ (поскольку при исследовании не были выявлены признаки заболевания сердца), то выявление множественных аритмий, их устойчивость ставят под сомнение идиопатический характер НРС. Такие аритмии могут быть связаны с перенесенным миокардитом, токсической (алкогольной) кардиомиопатией или с иными причинами. Немедикаментозное лечение больного целесообразно начать с устранения ПТ, но обещать пациенту, что РЧА приведет к полному устранению нарушений ритма, не стоит. Это может произойти, если ТП и ФП вызываются только пароксизмами ПТ, а иные пусковые механизмы отсутствуют. Впрочем, устранение ПТ может привести к изменению характера течения ФП и ТП, что позволит подобрать эффективную ААТ.

ПСЕВДОМНОЖЕСТВЕННЫЕ АРИТМИИ

При постановке диагноза множественных НРС нужно учитывать, что некоторые аритмии, особенно наджелудочковые, могут менять свой «внешний вид» вследствие возникающих на их фоне нарушений АВ и внутрижелудочкового проведения. При этом субстрат аритмии остается неизменным. Такая ситуация возникает, например, при аберрантном проведении наджелудочковых Эс, когда комплекс QRS более ранних экстрасистол расширяется вследствие блокады ножки пучка Гиса, как правило, правой. Дифференцировать такие Эс от желудочковых бывает не всегда просто. Для этого можно использовать несколько критериев. Прежде всего стоит искать волны Р перед широкими комплексами QRS Эс, которые, как правило, скрываются в предшествующей волне Т синусового комплекса. Именно деформация волн Т синусовых комплексов, предшествующих Эс (вне зависимости от ширины их комплексов QRS), в сравнении с комплексами, за которыми Эс не следуют, позволяет подтвердить предсердный характер Эс.

Кроме того, целесообразно искать переходные формы комплекса QRS Эс, когда преходящая блокада ножки пучка Гиса выражена в меньшей степени из-за чуть большего интервала сцепления или колебаний рефрактерности ножки пучка Гиса. Наличие Эс не только с узкими и широкими, но также и с промежуточными комплексами QRS (иногда нескольких градаций) позволяет расценить Эс как наджелудочковые с аберрантным проведением. Впрочем, выявление Эс с широкими комплексами QRS, отличающимися по ширине, может быть признаком полиморфной желудочковой Эс. Их дифференциальная диагностика от предсердных аберрантных Эс основана на ширине комплекса QRS (более 140 мс), направлениях средних векторов начальной и конечной частей комплекса QRS, расположении переходной зоны и т.д.

Кроме того, необоснованный диагноз множественных НРС может быть поставлен и при некоторых наджелудочковых тахикардиях, протекающих с нарушением проведения. Например, при аберрантном проведении наджелудочковых Эс, когда комплекс QRS более ранних экстрасистол расширяется вследствие блокады ножки пучка Гиса, как правило, правой. Дифференцировать такие Эс от желудочковых бывает не всегда просто. Для этого можно использовать несколько критериев. Прежде всего стоит искать волны Р перед широкими комплексами QRS Эс, которые, как правило, скрываются в предшествующей волне Т синусового комплекса. Именно деформация волн Т синусовых комплексов, предшествующих Эс (вне зависимости от ширины их комплексов QRS), в сравнении с комплексами, за которыми Эс не следуют, позволяет подтвердить предсердный характер Эс.

Кроме того, необоснованный диагноз множественных НРС может быть поставлен и при некоторых наджелудочковых тахикардиях, протекающих с нарушением проведения. Например, при аберрантном проведении наджелудочковых Эс, когда комплекс QRS более ранних экстрасистол расширяется вследствие блокады ножки пучка Гиса, как правило, правой. Дифференцировать такие Эс от желудочковых бывает не всегда просто. Для этого можно использовать несколько критериев. Прежде всего стоит искать волны Р перед широкими комплексами QRS Эс, которые, как правило, скрываются в предшествующей волне Т синусового комплекса. Именно деформация волн Т синусовых комплексов, предшествующих Эс (вне зависимости от ширины их комплексов QRS), в сравнении с комплексами, за которыми Эс не следуют, позволяет подтвердить предсердный характер Эс.

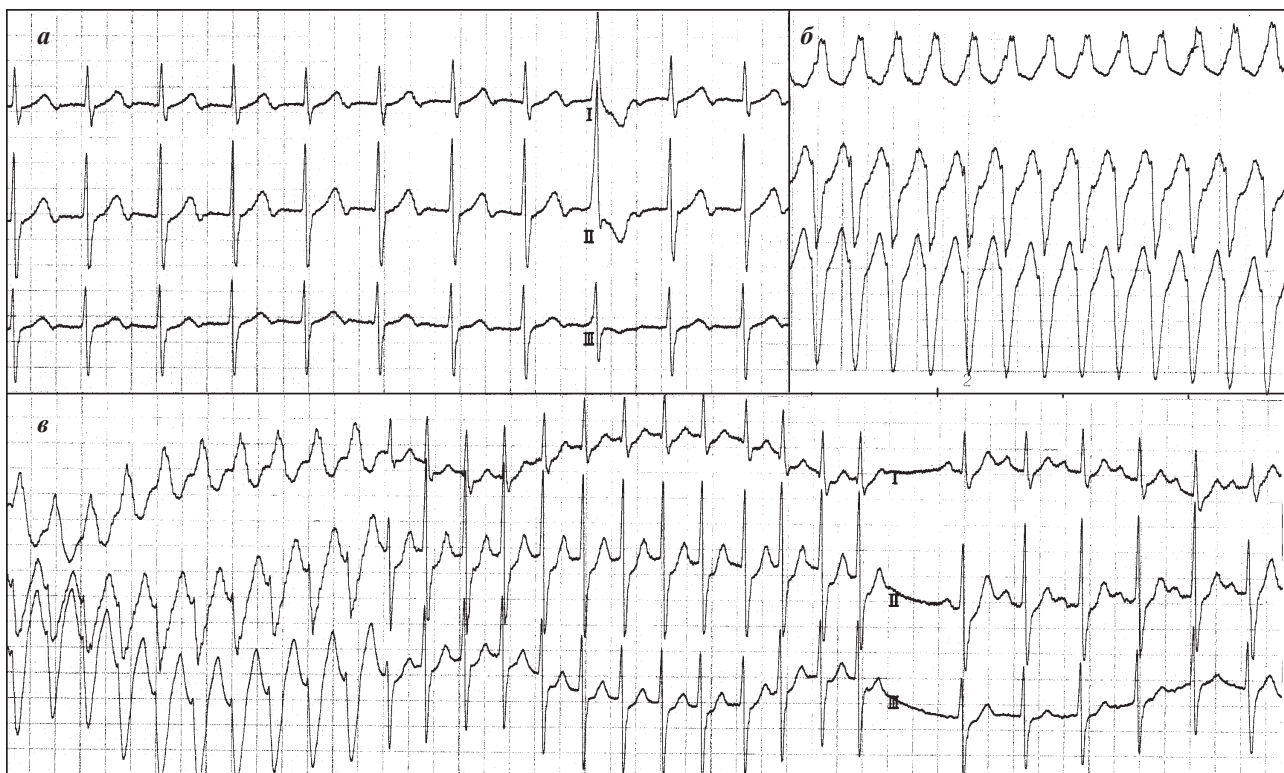


Рис. 9. Результаты ЧП ЭФИ больного К., 60 лет: а - тахикардия с «узкими» комплексами QRS, б - тахикардия с «широкими» комплексами QRS, в - трансформация тахикардии с «широкими» комплексами QRS в тахикардию с «узкими» QRS при введении АТФ и ее последующее купирование. Объяснения в тексте.

шениями АВ и внутрижелудочкового проведения. Пример таких псевдомножественных аритмий представлен на рис. 9. У больного К., 60 лет при ЧП ЭФИ только после атропинизации при нанесении «пачек» из 4-6 импульсов в ручном режиме индуцировали 3 вида тахикардий с узкими и широкими комплексами QRS. Первая тахикардия с ЧСС 105 уд/мин, с узкими комплексами QRS и отрицательными волнами Р, расположенными после волн Т, могла бы быть расценена как ПТ с АВ блокадой I степени или как ортодромная ПРАВТ при скрытом синдроме WPW с медленным ретроградно проводящим пучком Кента.

Впрочем, для диагноза ПТ не характерны очень узкие (не более 70 мс) волны Р, а диагноз ПРАВТ исключается из-за желудочковой Эс, перед и после которой находятся волны Р, следующие в своем ритме. При ПРАВТ с наличием ДПП это неминуемо привело бы к разрыву цепи re-entry и купированию тахикардии. Эта тахикардия была купирована только частой ЭКС, что не позволяло однозначно судить о ее электрофизиологическом механизме.

Второй вид тахикардии, индуцированной у данного больного, характеризовался широкими комплексами QRS в виде полной блокады левой ножки пучка Гиса и передне-верхнего полублока, следующими с частотой 200 уд/мин. При регистрации ЧП ЭКГ волны Р, имевшие достаточно высокую амплитуду на фоне синусового ритма, выявлены не были. Возможно, они были скрыты внутри комплекса QRS. Такая тахикардия с комплексами QRS в виде двухпучковой блокады с шириной комплексов 150 мс, в отсутствие видимых волн Р, вполне может быть расценена как ЖТ. Для купирования этой тахикардии и оценки ее ЭФ механизма было внутривенно быстро введено 20 мг АТФ. На фоне введения препарата мы наблюдали трансформацию тахикардии с широкими комплексами QRS в третий вид тахикардии с узкими комплексами QRS, следующими с частотой 180 уд/мин. Эта тахикардия продолжалась только 8 секунд, по прошествии которых восстановился синусовый ритм.

На самом деле во всех трех случаях у больного была ПРАВУТ, которая в первом случае протекала с АВ блокадой II степени, расположенной ниже петли re-entry. При этом круговая волна возбуждения из АВ узла каждый раз проводилась на предсердия и через раз на желудочки. Из-за того, что источник возбуждения предсердий располагался в АВ узле, правое и левое предсердия возбуждались практически одновременно, что приводило к сужению волны Р. Так как цепь re-entry располагалась в верхней части АВ узла, на нее не влиял ни характер проведения возбуждения на желудочки, ни наличие желудочковых эктопий.

Во втором случае ПРАВУТ протекала с тахизависимой блокадой ножек пучка Гиса, а незначительное снижение ЧСС в ответ на введение АТФ привело к устранению этих блокад. Этот пример демонстрирует еще один механизм действия АТФ при дифференциальной диагностике тахикардий с широкими комплексами QRS: резкое сужение комплекса QRS до нормальной величины на фоне незначительного плавного снижения ЧСС свидетельствует об устранении тахизависимой блокады

и не позволяет расценивать исходную тахикардию как ЖТ. Таким образом, несмотря на полиморфизм электрокардиографических проявлений, у больного была диагностирована ПРАВУТ, которая была устранена в ходе РЧА зоны медленного проведения в АВ узле. При последующем наблюдении в течение года жалоб на приступы сердцебиения больной не предъявлял.

КЛИНИЧЕСКОЕ ЗНАЧЕНИЕ МНОЖЕСТВЕННЫХ АРИТМИЙ

Выделение множественных НРС целесообразно в тех случаях, когда такая группировка имеет прогностическое значение, оказывает влияние на выбор лечебной тактики в отношении больного. Как уже отмечалось, это предполагает наличие патологического характера или доказанного прогностического значения всех объединяемых аритмий. К сожалению, критерии патологического, а тем более злокачественного или жизнеугрожающего характера НРС далеко не всегда являются общепринятыми. Кроме того, такая оценка тех или иных аритмий зависит не только и не столько от собственно ЭФ особенностей НРС, сколько от характера основной и сопутствующей патологии, ее осложнений у того или иного пациента. Например, мы вряд ли будем серьезно относиться к выявлению переходящей вагосозависимой АВ блокады I степени у пациента с вегетососудистой дистонией. Такое же с электрокардиографической точки зрения нарушение АВ проведения, но у больного с гипертрофической кардиомиопатией, требует пристального внимания, поскольку у данных пациентов возможно быстрое прогрессирование АВ блокады вплоть до полной.

Именно поэтому введению в клинический обиход термина «множественные НРС» должно предшествовать формирование представлений о том, какими характеристиками должны обладать те или иные нарушения ритма и проводимости, возникающие на фоне определенных заболеваний, чтобы их объединение в группу множественных аритмий имело клинический смысл. Очевидно, что уже сейчас можно назвать ряд НРС, возможность группировки которых не вызывает сомнений. В первую очередь это касается пароксизмальных тахикардий, ФП и ТП. Но даже по поводу этих аритмий могут возникнуть вполне обоснованные вопросы. Например, как относиться к индуцированным коротким пароксизмам данных тахиаритмий, особенно когда они вызваны с применением «агрессивных» режимов электрокардиостимуляции, в частности, проводимых на фоне атропинизации или инфузии симпатомиметиков. Тот же вопрос вполне закономерен и в отношении тахиаритмий, возникающих при купировании пароксизмальных тахикардий.

Наконец нельзя не задать вопрос о том, каким образом можно будет верифицировать корректность выделения тех или иных аритмий в группу «множественных НРС». Очевидно, что мнения инвазивных и неинвазивных аритмологов по этому вопросу будут существенно расходиться. Так, для инвазивных аритмологов вполне обоснована необходимость группировки аритмий, которые могут быть индуцированы в ходе эндокардиального ЭФИ, в лечении кото-

рых будут эффективны методы РЧКА и/или имплантация антиаритмических устройств. Этому уже были посвящены некоторые публикации последних лет [1, 3]. Кроме того, мы достаточно часто сталкиваемся с ситуациями, когда какие-либо из множественных аритмий, индуцированных при ЧП ЭФИ, не воспроизводятся при эндокардиальном [4]. В результате при РЧКА устраняются не все НРС. В некоторых из таких случаев тактика инвазивных аритмологов вполне понятна, в других - не совсем.

Например, если при проведении эндокардиального ЭФИ у больного, длительно страдающего частыми продолжительными ПРАВУТ с высокой ЧСС, выполнена деструкция зоны медленного проведения в АВ узле и не индуцировались неустойчивые ПП или левопредсердное ТП, вызывавшиеся в ходе ЧП ЭФИ (клиническое значение которых еще требует доказательств), вряд ли можно предъявлять какие-либо «претензии» инвазивным аритмологам. Напротив, когда у больного с клинической картиной различающихся по частоте приступов сердцебиений и многократно воспроизводимыми в ходе ЧП ЭФИ устойчивыми ПРОАВТ и ПРАВУТ проводится деструкция только скрытого дополнительного пути проведения, а из-за невозможности индукции ПРАВУТ не выполняется воздействие в зоне медленного проведения в АВ узле, это, на наш взгляд, требует совместного обсуждения неинвазивными и инвазивными аритмологами.

Очевидно, что проблема множественных НРС не исчерпывается приведенными подходами и представлен-

ными примерами. Так, отдельного рассмотрения требует смена одних аритмий другими в процессе длительного ведения больных, особенно в случаях проведения им кардиохирургических вмешательств или использования немедикаментозных методов лечения аритмий, в том числе имплантации антиаритмических устройств. В подобных ситуациях мы нередко сталкиваемся с инцизионными аритмиями, коррекция которых бывает весьма проблематична. Серьезные затруднения у кардиологов вызывает лечение аритмий у больных с имплантированными ЭКС и кардиовертерами-дефибрилляторами, которое нередко предполагает как использование информации, накопленной в имплантированных устройствах, так и их своевременного и адекватного перепрограммирования.

Особого внимания требует аритмогенное действие как лекарственных (не только антиаритмических) препаратов, так и выполняемых РЧКА, а также имплантации антиаритмических устройств. Вопросам безопасности проводимого нами антиаритмического лечения, пока, к сожалению, посвящены лишь немногочисленные публикации [7, 8].

Представив в данной статье некоторые критерии выделения множественных НРС, снабдив их клиническими примерами, авторы приглашают читателей к дискуссии о целесообразности применения в клинической практике термина «множественные аритмии», о тех принципах, на основании которых НРС целесообразно или нецелесообразно трактовать как множественные. Авторы статьи будут благодарны за любые замечания и пожелания, связанные с данной публикацией.

ЛИТЕРАТУРА

1. Ревитшвили А.Ш., Рзаев Ф.Г., Рубаева З.Г. Интервенционное лечение пациентов с фибрилляцией предсердий в сочетании с «истмусзависимым» трепетанием предсердий: диагностика, подходы и результаты проведенных процедур // Вестник аритмологии. - 2006. - №43. - с. 17-22.
2. Покушалов Е.А., Туров А.Н., Шугаев П.Л., Артеменко С.Н. «Триггерные» и «фоновые» эктопии у пациентов с фибрилляцией предсердий // Вестник аритмологии. - 2006. - №43. - с. 58-61.
3. Покушалов Е.А., Туров А.Н., Шугаев П.Л., Артеменко С.Н. Одномоментное устранение трёх аритмий при помощи многокамерной навигации // Вестник аритмологии. - 2006. - №46. - с. 61-63.
4. Медведев М.М. О значении косвенных признаков в оценке генеза пароксизмальных реципрокных атриовентрикулярных тахикардий // Вестник аритмологии. - 2007. - №47. - с. 68-76.
5. Ревитшвили А.Ш., Давтян К.В., Рзаев Ф.Г. и др. Одновременное дистальное внедрение тракта Махайма в проводящую систему и сократительный миокард // Вестник аритмологии. - 2007. - №48. - с. 66-71.
6. Шульман В.А., Егоров Д.Ф., Матюшин Г.В., Выговский А.Б. Синдром слабости синусового узла. СПб, Красноярск, 1995, 439 с.
7. Покушалов Е.А., Туров А.Н., Шугаев П.Л. К вопросу об аритмогенном эффекте катетерных аблаций // Вестник аритмологии. - 2006. - №43. - с. 65-69.
8. Medina-Ravell VA, Lankipalli RS, Yan GX, et al. Effect of epicardial or biventricular pacing to prolong QT interval and increase transmural dispersion of repolarization. Does resynchronization therapy pose a risk for patients predisposed to long QT or torsade de pointes? // Circulation 2003; 107: 740-746.