

Е.А.Покушалов, А.Н.Туров, П.Л.Шугаев, С.Н.Артёменко

## ФЕНОМЕН ВНУТРИПРЕДСЕРДНОЙ БЛОКАДЫ ВТОРОЙ СТЕПЕНИ ВО ВРЕМЯ ТРЕПЕТАНИЯ ПРЕДСЕРДИЙ

ФГУ «Новосибирский НИИ патологии кровообращения имени академика Е.Н.Мешалкина Федерального агентства по здравоохранению и социальному развитию», Новосибирск, Россия

Описана внутрипредсердная блокада второй степени во время трепетания предсердий, выявленная у 5 (0,62%) оперированных пациентов, имевших атриотомные или абляционные рубцы, приведено два клинических примера.

**Ключевые слова:** атипичное трепетание предсердий, re-entry, внутрипредсердная блокада, атриотомный рубец, электроанатомическое картирование, радиочастотная катетерная абляция.

The second degree intra atrial block in the course of atrial flutter is described in 5 operated patients (0.62%), with post atriotomy or post ablative scars; two clinical case reports are presented.

**Key words:** atypical atrial flutter, re entry, intra atrial block, post atriotomy scar, electro anatomic mapping, radiofrequency catheter ablation.

Трепетание предсердий (ТП) относится к распространённым и хорошо изученным нарушениям сердечного ритма [3]. Катетерные радиочастотные абляции зарекомендовали себя в качестве результативного метода лечения ТП с эффективностью более 80% [4-8]. Определение электрофизиологической формы аритмии (типичное или атипичное трепетание) строится на основании активационного картирования предсердного эндокарда [9-11]. Активационная картина ТП представляет собой последовательное возбуждение с замкнутым контуром, активирующее всю предсердную поверхность за один цикл тахикардии. В то же время мы наблюдали нескольких пациентов, у которых во время ТП отдельные зоны возбуждались каждым вторым циклом и реже. Мы не встретили описание подобного явления в периодической печати. В связи с этим, демонстрируем два клинических наблюдения.

Пациент К., 65 лет поступил в отделение в июне 2006 года со следующим клиническим диагнозом: Ревматический митральный порок. Хирургическая коррекция порока (1976, 2004). Хроническое трепетание предсердий (16 месяцев). Церебральный атеросклероз. Каротидная эндартерэктомия правой внутренней сонной артерии (2004). Артериальная гипертензия III ст., осложнённая форма. Риск - IV. Хроническая сердечная недостаточность - IIА. ФК - II (NYHA). Язвенная болезнь 12-перстной кишки. Состояние после резекции 2/3 желудка (Бильрот - II) в 1993.

Из анамнеза известно следующее. Ревматизм диагностирован в возрасте 15 лет. С 25 лет по поводу митрального порока наблюдается по месту житель-

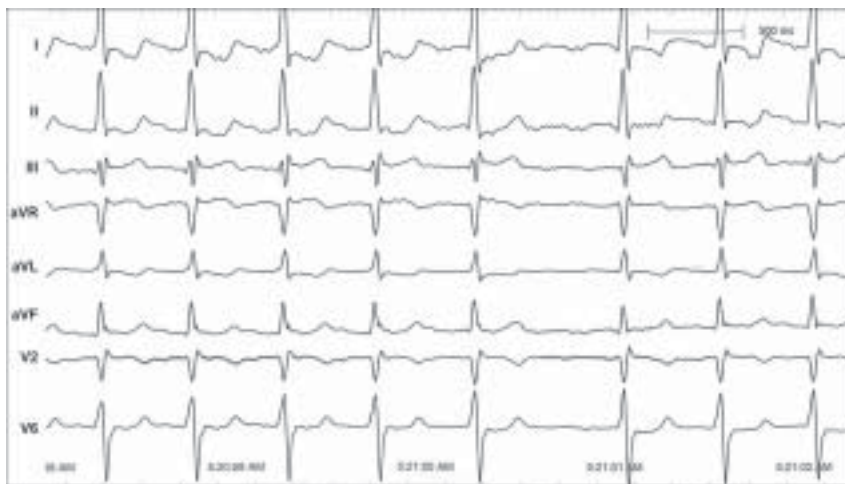

Рис. 1. Электрокардиограмма больного К., 65 лет.

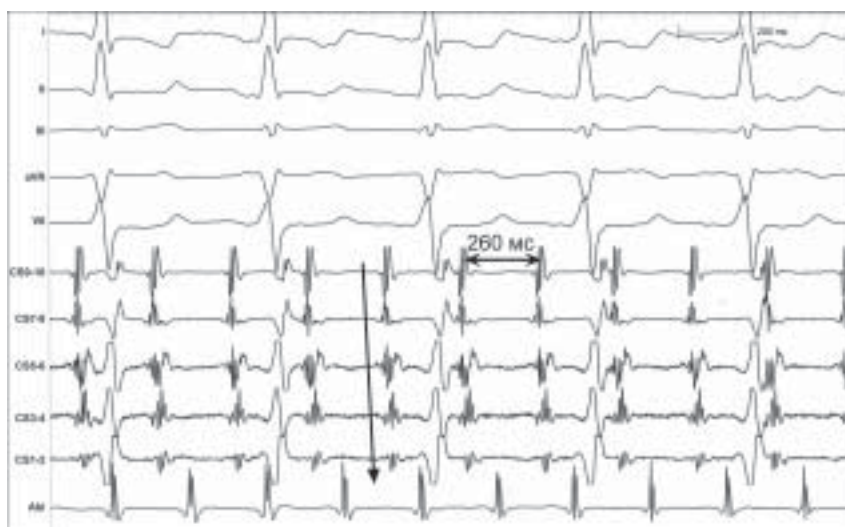


Рис. 2. Внутрисердечные электрограммы больного К., здесь и далее I, II, III, aVR, V6 - отведения поверхностной электрокардиограммы; CS - электрограмма коронарного синуса; Abl - электрограмма абляционного электрода. Стрелка показывает направление активации коронарного синуса (от проксимальных пар к дистальным).

ства. В возрасте 35 лет выполнена закрытая митральная комиссуротомия. В 2004 году повторно поступил в НИИПК с жалобами на одышку при минимальной физической нагрузке, сопровождаемую давящей загрудинной болью. По поводу митрального рестеноза и однососудистого коронарного поражения выполнено: протезирование митрального клапана (протез «МИКС-27»), аннулопластика трикуспидального клапана по Де-Вега, аутовенозное аортокоронарное шунтирование передней нисходящей артерии. Вторым этапом выполнена каротидная эндартерэктомия правой внутренней сонной артерии. Послеоперационный период протекал без особенностей. Перед выпиской возник устойчивый пароксизм трепетания предсердий, купированный чреспищеводной электростимуляцией.

Повторное обращение связано с ухудшением самочувствия, которое началось через несколько месяцев после операции и было вызвано возникновением стойкой тахикардии. С этого времени на протяжении 16 месяцев при записи электрокардиограммы регистрировалось трепетание предсердий с тахисистолией несмотря на приём комбинации «дигоксин + конкор».

На момент последней госпитализации - жалобы на тахикардию и одышку при умеренной физической нагрузке. При суточном мониторировании, трепетание предсердий с проведением 2:1 - 3:1 - 4:1 с частотой сердечных сокращений от 73 до 149 в минуту (средняя - 121 в минуту).

Эхокардиография: конечный диастолический размер (КДР) левого желудочка (ЛЖ) - 53 мм, конечный диастолический объем (КДО) ЛЖ - 140 мл, фракция выброса - 63%. Левое предсердие - 45 x 55 мм, правое предсердие - 40 x 47 мм. Расширена полость левого предсердия и менее значительно - правого предсердия. Полости свободны от до-

полнительных образований. Показатели сократимости миокарда в норме.

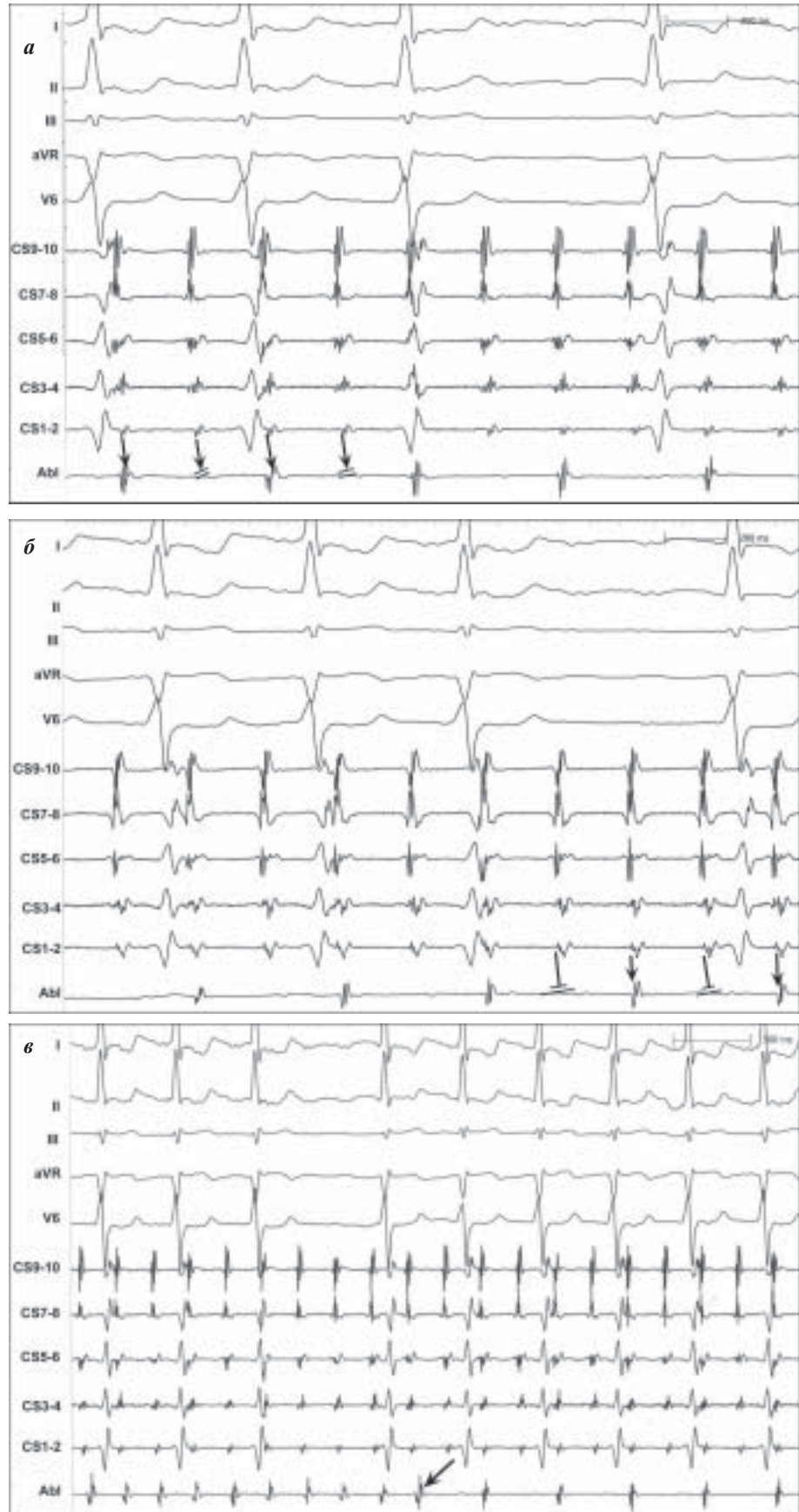
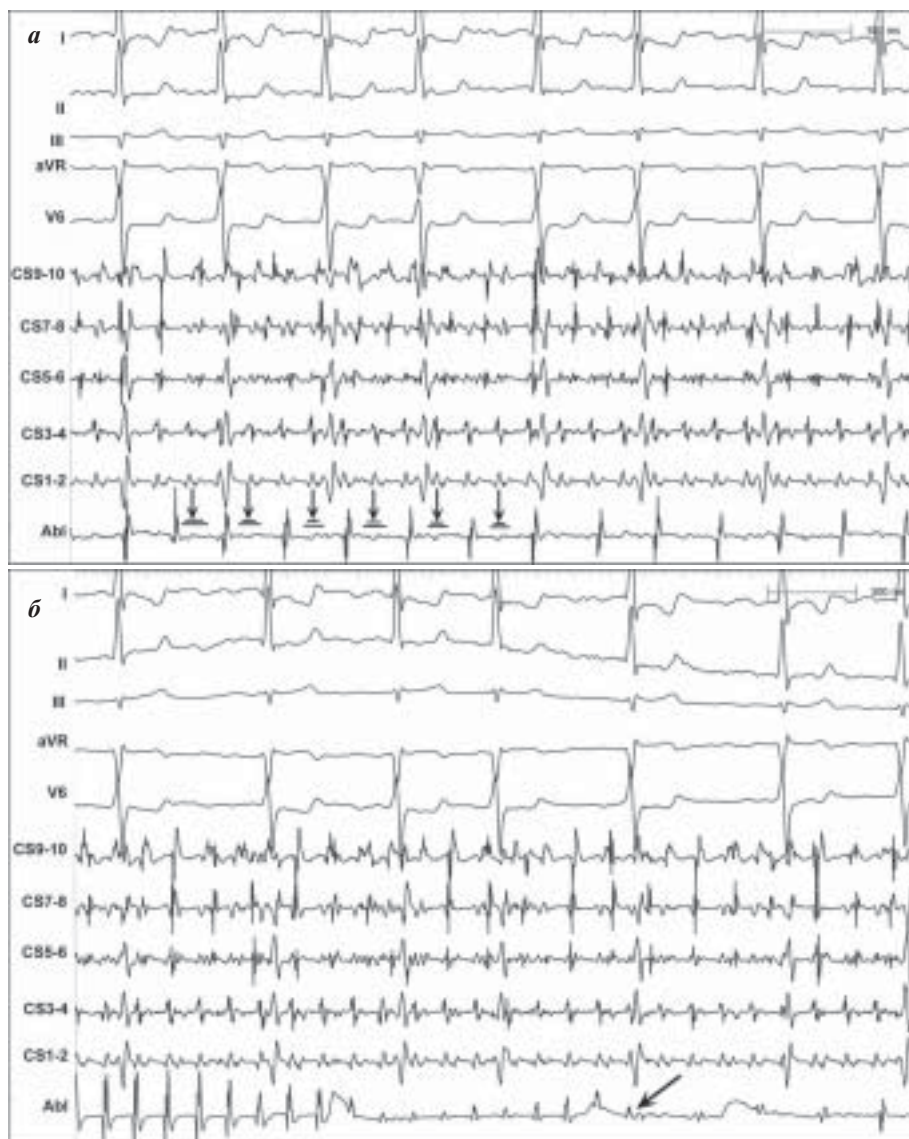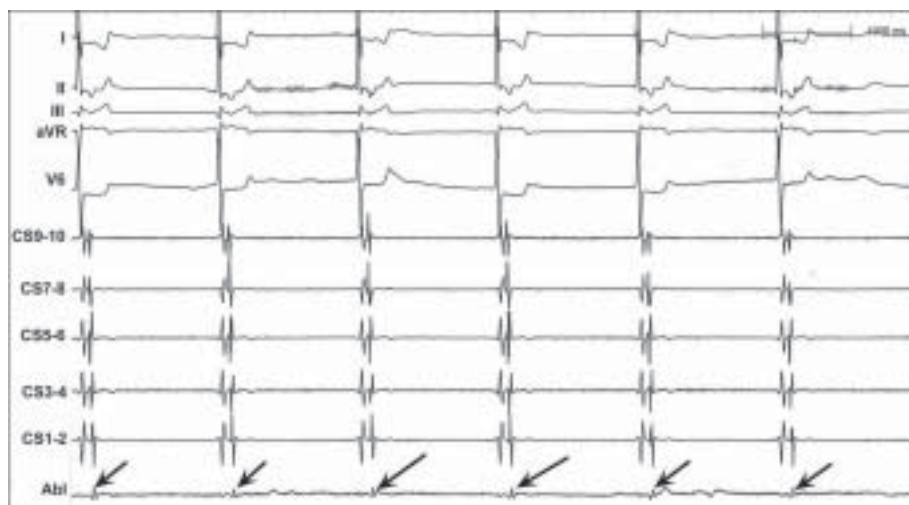


Рис. 5. Фрагменты картирования правого предсердия больного К. на фоне трепетания предсердий: а, б - электрограмма интересующей зоны (на аблационном электроде, Abl), в - момент вхождения картирующего электрода (Abl) в зону с заблокированным проведением (стрелка).



**Рис. 6.** Фрагменты картирования правого предсердия больного К. на фоне фибрилляции предсердий: а - электрограмма интересующей зоны (на абляционном электроде, Abl), стрелка показывает волны фибрилляции, блокирующиеся при входе в зону интереса; б - момент вхождения картирующего электрода (Abl) в зону с заблокированным проведением (стрелка).



**Рис. 7.** Фрагмент картирования зоны с заблокированным проведением на фоне спонтанного ритма с частотой 48 в минуту. Абляционный электрод (Abl) установлен в области заблокированной зоны, где регистрируется внутрисердечное проведение 1:1 во время ритма АВ узла.

*Чреспищеводная эхокардиография:* Аортальные створки неравномерно уплотнены, аортальная регургитация минимальная. В митральной позиции - тень механического протеза, площадь - 3,04 см<sup>2</sup>, дисфункции нет. В зоне митрано-аортального контакта регистрируется парапротезная фистула малозначимая по объёму. Створки трикуспидального клапана незначительно уплотнены, регургитация 0-1 ст. Давление в лёгочной артерии - 36 мм рт. ст.

*Коронаро-шунтография:* аутовенозный шунт к передней нисходящей артерии функционирует. Обнаружен свежий стеноз огибающей артерии в проксимальной трети (75%).

Первым этапом выполнена коронарная ангиопластика и стентирование огибающей артерии стентом ZETA. Вторым этапом (через три дня) - катетерная абляция по поводу ТП. Показанием к аритмологическому вмешательству стала гемодинамически значимая хроническая тахикардия, рефрактерная к медикаментозной терапии.

На операции: проведён электрод в коронарный синус. Подтверждено наличие ТП с циклом 260 мс и активацией коронарного синуса от проксимальной к дистальной паре (рис. 1-2).

В условиях системы CARTO построена активационная реконструкция правого предсердия. При этом определена локализация большой рубцовой зоны, явившейся следствием атриотомного доступа по Дюбосту, который фактически делит предсердие пополам. Зона является результатом слияния атриотомного рубца (atriotomical scar, AS) по свободной стенке правого предсердия, который переходит в септальный рубец (septal scar, SS). Активация правого предсердия напоминает фокусную и исходит из межпредсердной перегородки через ко-

ронарный синус (область красного цвета), то есть со стороны левого предсердия (рис. 3-4 - см. на цветной вклейке).

На основании активационного картирования и данных *entrainment*-стимуляции документировано левопредсердное трепетание. От его катетерной аблации решено отказаться, учитывая:

- высокий риск осложнений в процессе транссептальной пункции, что обусловлено септальным рубцом,
- высокий риск повреждения митрального механического протеза в процессе катетерных манипуляций в левом предсердии,
- высокий риск последующего возникновения фибрилляции предсердий, что обусловлено дилатацией левого предсердия.

Частой электростимуляцией левого предсердия трепетание предсердий трансформировано в фибрилляцию, после чего трансторакальной электрической кардиоверсией 240 Дж восстановлен синусовый ритм через кратковременный эпизод АВ-узловой ритма.

Возвращаясь к процессу активационного картирования ТП, можно выделить три фронта активации. Каждый фронт берёт начало в устье коронарного синуса и охватывает с двух сторон некое препятствие (анатомический барьер):

- 1) устье нижней полой вены (эффект слияния в области каво-трикуспидальной перешейки, рис. 4г),
- 2) трикуспидальный клапан (эффект слияния на свободной стенке правого предсердия над атриотомным рубцом, рис. 4д),
- 3) рубец (эффект слияния на свободной стенке правого предсердия над атриотомным рубцом, рис. 4д).

Под устьем верхней полой вены обнаружен участок предсердной стенки, который активировался лишь каждым вторым циклом трепетания (рис. 5). В результате данный участок возбуждался с частотой 115 в минуту, тогда как остальной предсердный миокард - с частотой 230 в минуту. Таким образом, каждый второй цикл трепетания блокировался на уровне входа в зону и не активировал её. Участок имел вытянутую форму длиной 23 мм и был ограничен сверху - стенкой верхней полой вены, внизу и сбоку - рубцом; его активационные точки обозначены розовыми маркерами. Активация участка осуществлялась через его нижние «ворота».

На фоне фибрилляции предсердий (рис. 6) данный участок активируется с циклом 360 мс (частота - 170 в минуту), в то время как активация области коронарного синуса осуществляется с частотой 300-380 в минуту. После электрической кардиоверсии на фоне спонтанного ритма (АВ-узловой ритм) можно видеть ритмичную активацию данного участка с проведением 1:1, что полностью исключает объяснение данного феномена как автоматизм изолированной области (рис 7).

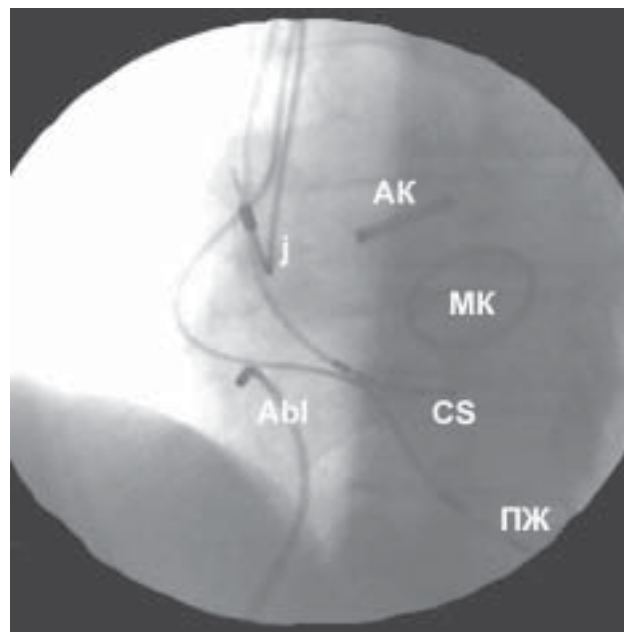
Пациент Н., 49 лет с тридцати двух лет наблюдается по поводу ревматического митрального порока. В 2002 в НИИПК выполнено протезирование митрального клапана и аортального клапана механическими протезами «Мединж-29» и «Мединж-25», шовная линейная пластика левого предсердия по поводу атриомегалии и аннулопластика трикуспидального кла-

пана по *de Vega*. Послеоперационный период был осложнён периодами полной АВ блокады, которая затем эпизодически наблюдалась и после выписки. В связи с этим, через 8 месяцев после операции был имплантирован двухкамерный электрокардиостимулятор «ЭКС-4000». Летом 2006 года (через четыре года после операции) обратился по поводу одышки в поликлинику, где при записи электрокардиограммы документировано ТП. На момент поступления в аритмологическое отделение Института (январь 2007 г.): ТП длительностью семь месяцев. Сердечная недостаточность 2А ст., II функциональный класс по NYHA.

Суточное мониторирование: ТП с проведением 3:1-4:1 с ЧСС от 60 до 100 в минуту (средняя - 67 в минуту). Эффективное включение ЭКС в режиме VVI с частотой 60 в минуту.

Эхокардиография: КДР ЛЖ - 55 мм, КДО ЛЖ - 144 мл, КСО ЛЖ - 58 мл, фракция выброса - 59,9%. Левое предсердие - 58 x 59 мм, правое предсердие - 47 x 42 мм. Расширены оба предсердия. Средний пиковый систолический градиент на аортальном протезе - 11,7 мм рт. ст. Средний пиковый диастолический градиент на митральном протезе - 3,4 мм рт. ст.; площадь митрального отверстия - 2,7 см<sup>2</sup>. Полости свободны от дополнительных образований. Показатели сократимости миокарда в норме.

Наличие устойчивого ТП в условиях хорошей гемодинамической коррекции порока стало показанием для катетерной аблации. В процессе внутрисердечного ЭФИ диагностический электрод установлен в коронарный синус, картирующий/абляционный электрод проведён в полость правого предсердия (рис. 8).



**Рис. 8.** Рентгеноскопическое положение электродов во время внутрисердечного картирования ТП у пациента Н. Проекция LAO-30°. АК - аортальный клапан, МК - митральный клапан, CS - электрод в коронарном синусе, Abl - абляционный электрод, ПЖ - желудочковый электрод ЭКС в верхушке правого желудочка, j - j-образный предсердный электрод ЭКС в ушке правого предсердия.

Активационное картирование (рис. 9 - см. на цветной вклейке) определило два атриотомных рубца: на свободной стенке правого предсердия (AS) и на межпредсердной перегородке (септальный рубец, SS), а также склероз в области кавотрикуспидального перешейка. При этом трепетание предсердий описывало траекторию вокруг рубца на свободной стенке по часовой стрелке (т.н. периатриотомное трепетание) (рис. 10 - см. на цветной вклейке). Для прерывания данной циркуляции были нанесены две аблационные линии: между рубцами и от нижнего полюса атриотомного рубца к устью нижней полой вены (рис. 11 - см. на цветной вклейке). В процессе воздействия трепетание купировалось.

Однако при последующем контрольном ЭФИ залпами частой электростимуляции левого предсердия был индуцирован новый вид ТП с другим циклом трепетания (300 мс) и одномоментной активацией коронарного синуса. Активационное картирование (рис. 12, 13 - см. на цветной вклейке, рис. 14) показало центростремную широкую активацию правого предсердия из межпредсердной перегородки, что качественно отличалось от исходной траектории трепетания, поскольку оба атриотомных рубца, аблационные линии и изолированный участок между ними трансформировались в единый рубцовый конгломерат, а возбуждение проникало из левого предсердия через верхнюю половину межпредсердной перегородки между рубцом и устьем верхней полой вены (красная зона).

Таким образом, в качестве нового вида тахикардии установлено левопредсердное ТП. Абляция не проводилась по тем же причинам, что и в первом случае.

Активационное картирование правого предсердия показало, что его возбуждение происходило двумя фронтами, берущими своё начало в межпредсердной перегородке и двигающимися затем:

- 1) вокруг верхней полой вены (слияние происходит на свободной стенке правого предсердия),
- 2) вокруг трикуспидального клапана, причём слиянию этих волн препятствует склероз в кавотрикуспидальном перешейке.

Наконец, в области межпредсердной перегородки между склерозированным «перешейком» и септальным рубцом наблюдается зона длиной 2,5 см с блокадой внутрисердечного проведения 2:1.

## ОБСУЖДЕНИЕ

### Частота возникновения внутрисердечной блокады II степени

Феномен внутрисердечной блокады второй степени наблюдался нами у пяти пациентов за семилетний период аблационного лечения трепетания предсердий.

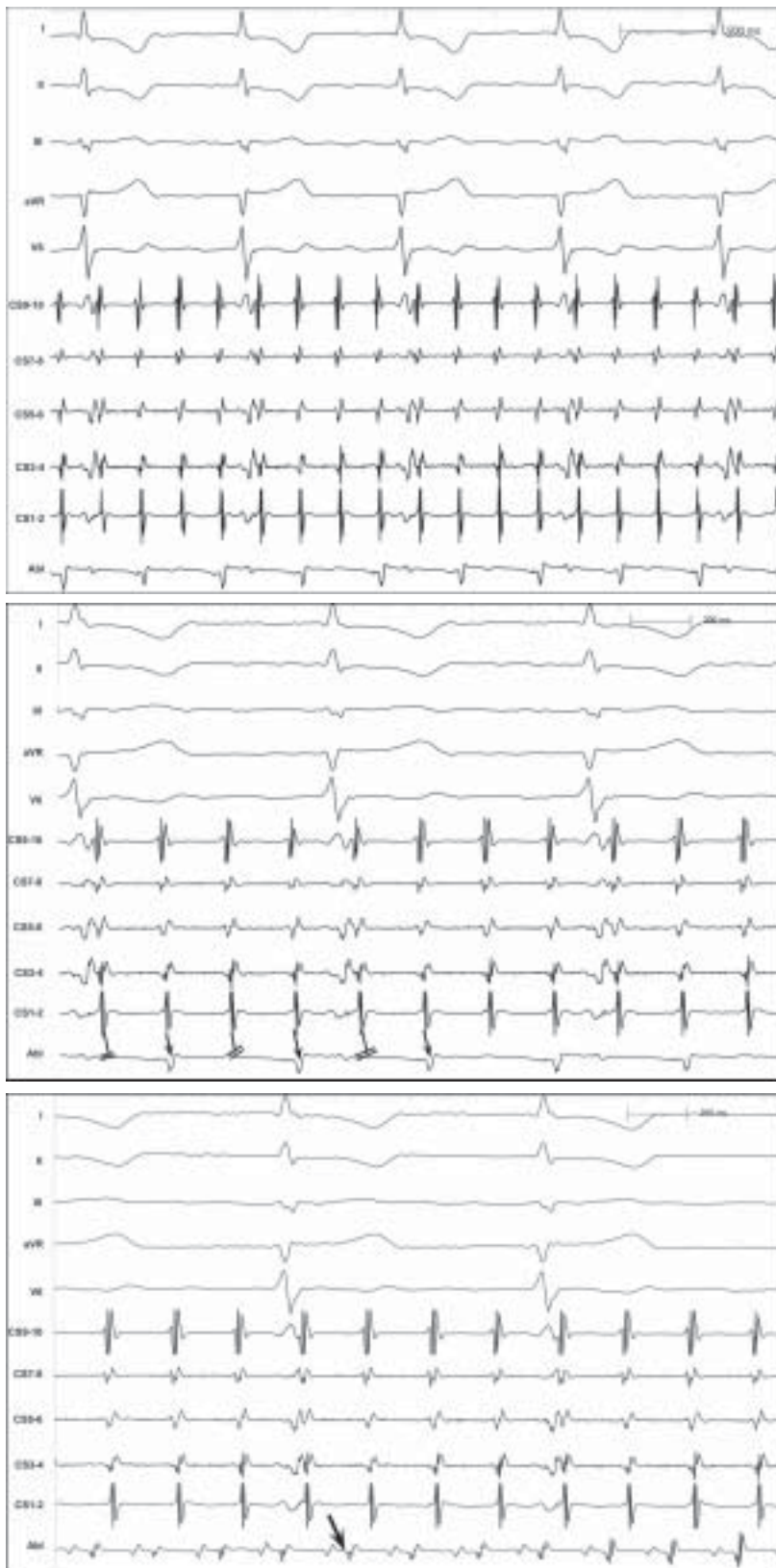

Рис. 14. Фрагменты картирования зоны с блокированным проведением на фоне индуцированного ТП с циклом 300 мс.

Таким образом, его встречаемость составила 0,62% среди пациентов с этой патологией. Трое пациентов перенесли кардиохирургическое вмешательство по поводу клапанного заболевания, двое - радиочастотную изоляцию устьев лёгочных вен с дополнительными линиями в левом предсердии. Таким образом, у всех пациентов наблюдались рубцы атриотомного или аблационного происхождения. Тахикардия носила следующий характер: левопредсердное трепетание (n=3), инцизионное правопредсердное трепетание (n=1), типичное трепетание против часовой стрелки (n=1). Таким образом, в 80% случаев ТП было атипичным.

#### **Характеристика блокированного участка**

Участок с блокированным проведением имел всегда вытянутую форму, а его длина варьировала от 1,5 до 4,1 см ( $2,67 \pm 1,2$  см). Зона имела единственный постоянный вход и активировалась ритмично с периодичностью 2:1 (n=4) и 3:1 (n=1). Т.о. возбуждение зоны происходило упорядоченно, но в два или три раза реже, чем всей предсердной камеры.

Блокированный участок примыкал к верхней поллой вене (n=1), нижней поллой вене (n=1), трикуспидальному клапану (n=1), митральному клапану (n=1), изолированному коллектору правых лёгочных вен (n=1). Во всех случаях участок возбуждался пассивно «дочерним» фронтом и отстоял от «материнского» цикла трепетания на расстоянии от 2,3 см до 6,5 см ( $4,5 \pm 1,9$  см).

#### **Определение терминов [1]**

Межпредсердная блокада - нарушение проведения через межпредсердную перегородку, что проявляется отставанием или выпадением систолы левого предсердия; как правило, верифицируется по электрокардиограмме.

Внутрипредсердная блокада - неспецифическое нарушение проведения возбуждения через участок предсердной стенки. В связи с очаговостью блокады, она верифицируется только при внутрисердечном электрофизиологическом исследовании и, по аналогии с АВ блокадами, может подразделяться на три степени:

I степень - замедление проведения через участок предсердной стенки. Довольно распространённое и, в некоторой степени, физиологическое явление. Является обязательным условием любой внутрипредсердной re-entry аритмии (трепетание, фибрилляция предсердий).

II степень - периодическое блокирование проведения через участок предсердной стенки.

III степень (полная внутрипредсердная блокада) - полная электрическая изоляция участка предсердной стенки от остального миокарда. Является результатом хирургических технологий и наблюдается при перевязке или прошивании предсердных ушек, хирургической процедуре MAZE-III; после линейных аблаций в левом предсердии. В изолированном участке электрическая активность отсутствует или наблюдается спонтанный изолированный автоматизм.

Диссимильные предсердные ритмы - сложное сочетание множественных внутрипредсердных блоков и патологического автоматизма, что приводит к функциональному разобщению предсердий на участки с различным ритмом. Описываемый нами феномен отличается от диссимильных ритмов тем, что активация блокированного участка является компо-

нентом (частью) общего предсердного ритма (трепетания предсердий).

#### **Условия развития внутрипредсердной блокады второй степени**

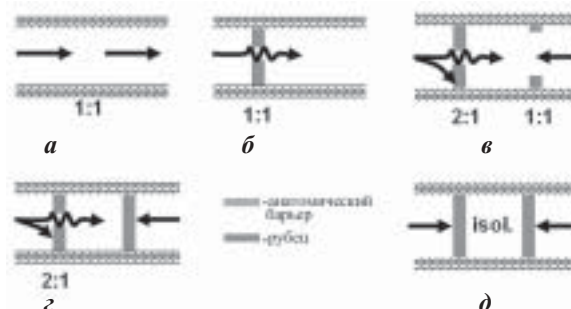
Представленные примеры показывают, что блокада II степени может существовать в «полузакрытом» участке, который сообщается с остальным миокардом через неширокий «вход». Данное состояние включает следующие компоненты:

1) анатомические барьеры (anatomical boundaries), а именно устья вен и фиброзные кольца атриовентрикулярных клапанов.

2) рубцы (scars) атриотомного или аблационного происхождения, которые контактируют с естественными анатомическими барьерами и тем самым довершают субтотальную изоляцию предсердного участка. Анатомические барьеры сами по себе не в состоянии создать такую изоляцию, поскольку в сердце отсутствуют естественные субстраты, которые могут окружать предсердный участок с трёх сторон (рис. 15а). Именно поэтому наличие рубцов является обязательным условием для существования данного феномена.

3) «входные ворота» (entrance) - узкий участок, образованный рубцами и анатомическими барьерами, через который осуществляется активация блокированного участка и в котором происходит блокирование отдельных возбуждений. При вхождении катетера через этот участок внутрь блокированной зоны происходит обеднение электрической активности в два и более раз (рис. 5в, 6б). Наличие только «входных ворот» без внешнего изолирующего барьера приводит лишь к замедлению входящего возбуждения (рис. 15б). Либо при фильтрации 2:1 на уровне «ворот», участок за ними будет, тем не менее, активироваться 1:1 антидромным противоположным фронтом (рис. 15в).

4) «блокированная зона» (blocked zone) - участок предсердного миокарда, окружённый анатомическими барьерами и рубцами, за исключением «входных ворот», где происходит фильтрация входящего возбуждения.



**Рис. 15. Схема различных вариантов внутрипредсердной активации: а - отсутствие внутрипредсердной блокады (проведение 1:1); б - внутрипредсердная блокада I степени (проведение 1:1); в - отсутствие внешнего изолирующего барьера при наличии фильтрующих «входных ворот» (проведение 1:1); г - наличие внешнего изолирующего барьера при наличии фильтрующих «входных ворот» (проведение 2:1); д - внутрипредсердная блокада III степени (полностью изолированный участок).**

5) «внешний миокард» (outside myocardium) - предсердный миокард, находящийся вне блокированной зоны за границами изолирующего барьера. Только сочетание всех компонентов удовлетворяет условиям формирования внутрипредсердной блокады второй степени (рис. 15г).

В первом представленном примере (рис. 16а) блокированная зона ограничена атриотомным рубцом и верхней полой веной, а во втором (рис. 16б) - септальным рубцом, трикуспидальным клапаном и склерозом в области «перешейка».

Формирование внутрипредсердных блокад среди описываемых пациентов явилось тахизависимым процессом. Поскольку зоны с блокадой проведения на фоне ТП, во время синусового ритма активировались с проведением 1:1. При увеличении частоты предсердной электростимуляции блокирование проведения наступало на частоте от 180 до 240 в минуту ( $214 \pm 28,5$  импульсов в минуту). Возможно, что данный феномен является лишь стадией блокадного процесса в направлении от замедления внутрипредсердного проведения и затем через блокаду второй степени с исходом в полную изоляцию блокированного участка (рис. 15д) при дальнейшем развитии патологического процесса в области «входных ворот», что по электрофизиологическим критериям сравнивает его с рубцовой тканью. Вероятно, именно кратковременностью этого состояния можно объяс-

нить его редкую встречаемость. Тахизависимость внутрипредсердной блокады подтверждается данными литературы. Так, Akhtar M. et al. [2] описал редкую возможность блокирования проведения в базальные отделы правого предсердия при нанесении экстрастимула в его верхней части.

## ЗАКЛЮЧЕНИЕ

Феномен внутрипредсердной блокады второй степени представляет собой наличие во время трепетания предсердий участка предсердного миокарда, который упорядоченно активируется каждой второй или третьей волной предсердного возбуждения. Это крайне редкое явление встречается с частотой 1 на 170 случаев трепетания предсердий, носит функциональный тахизависимый характер и исчезает при восстановлении синусового ритма. Обязательным условием является наличие рубцов, которые в сочетании с анатомическими структурами (клапан, устье вены) формируют внешний изолирующий барьер и «входные ворота». Поэтому феномен может возникать лишь после предшествующих кардиохирургических процедур или линейных аблаций. Регистрация указанного феномена всегда свидетельствует о том, что данный участок не входит в траекторию внутрипредсердного re-entry, поскольку в этом случае даже однократное блокирование возбуждения незамедлительно купировало бы тахикардию.

## ЛИТЕРАТУРА

1. Кушаковский М.С. Аритмии сердца. - С-Пб. - 1998. - С. 440-443.
2. Akhtar M., Tchou J., Lazayeri M. Mechanisms of clinical tachycardias // Amer. J. Cardiol. - 1988. - V. 61. - N.2. - P.9-19.
3. Blomstrom-Lundqvist C., Scheinmann M.M. et al. ACC/AHA ESC Guidelines for the management of patients with supraventricular arrhythmias. - 2003. - 62 p.
4. Calkins H., Leon A.R., Deam A.G. et al. Catheter ablation of atrial flutter using radiofrequency energy // Am. J. Cardiol. - 1994. - V.73. - P.353-356.
5. Cosio F.G., Lopez-Gil M., Goicolea A. et al. Radiofrequency ablation of the inferior vena cava-tricuspid valve isthmus in common atrial flutter // Am. J. Cardiol. - 1993. - V.71. - P.705-709.
6. Feld G.K., Fleck R.P., Chen P.S. et al. Radiofrequency catheter ablation for the treatment of human type I atrial flutter. Identification of the critical zone in the reentrant circuit by endocardial mapping techniques // Circulation. - 1992. - V.86. - P.1233-1240.
7. Kirkorian G., Moncada E., Chevalier P. et al. Radiofrequency ablation of atrial flutter: efficacy of an anatomical-
- ly guided approach // Circulation. - 1994. - V.90. - P.2804-2814.
8. Lesh M.D., Van Hare G.F., Epstein L.M. et al. Radiofrequency catheter ablation of atrial arrhythmias. Results and mechanisms // Circulation. - 1994. - V.89. - P.1074-1089.
9. Nakagawa H., Shah N., Matsudaira K. et al. Characterization of reentrant circuit in macroreentrant right atrial tachycardia after surgical repair of congenital heart disease: isolated channels between scars allow «focal» ablation // Circulation. - 2001. - V.103. - P.699-709.
10. Paul T., Windhagen-Mahnert B., Kriebel T. et al. Atrial reentrant tachycardia after surgery for congenital heart disease: endocardial mapping and radiofrequency catheter ablation using a novel, noncontact mapping system // Circulation. - 2001. - V.103. - P. 2266-2271.
11. Triedman J.K., Alexander M.E., Berul C.I. et al. Electroanatomic mapping of entrained and exit zones in patients with repaired congenital heart disease and intra-atrial reentrant tachycardia // Circulation. - 2001. - V.103. - P.2060-2065.