

## ВОЗМОЖНЫЙ МЕХАНИЗМ ВНЕЗАПНОЙ СЕРДЕЧНОЙ СМЕРТИ ПРИ МИКРОСОСУДИСТОМ ПОРАЖЕНИИ КОРОНАРНЫХ АРТЕРИЙ ПО ДАННЫМ АУТОПСИИ МИОКАРДА

*ГНИИ кардиологии Томского научного центра СО РАМН, Томск, Россия*

*Предлагается клиническое наблюдение 52-летнего мужчины с синдромом Х и верифицированным при патологоанатомическом исследовании микрососудистом поражении коронарного русла, приведшем к развитию обширного инфаркта миокарда, характеризовавшегося рецидивирующим малосимптомным течением.*

**Ключевые слова:** ишемическая болезнь сердца, кардиальный синдром Х, коронарные артерии, микрососудистое поражение, инфаркт миокарда, внезапная сердечная смерть

*A clinical case is presented of microvessel coronary damage verified in autopsy and resulted in development of recurrent silent (asymptomatic, low-symptomatic) large-focal myocardial infarction in a 52-year-old male patient with X-syndrome.*

**Key words:** coronary artery disease, cardiac X-syndrome, coronary arteries, microvessel alteration, myocardial infarction, sudden cardiac death.

Причины и факторы развития внезапной сердечной смерти (ВСС) остаются одной из наиболее актуальных проблем кардиологии во всем мире. Об этом свидетельствует огромное число печатных работ (около 1000), материалы нескольких конференций, посвященных данной проблеме, которые опубликованы только в 2006 году. По данным исследователей 70% людей, умерших внезапно, страдали ишемической болезнью сердца (ИБС) вследствие стенозирующего коронарного атеросклероза [3, 6, 7, 13, 18, 20, 21, 22]. В то же время среди больных, погибающих от самой ИБС, доля случаев ВСС достигает 90% [10, 18, 20, 21]. Остальные 10% объединяют прецеденты внезапной аритмической смерти, которые связаны с различными причинами, включающими неспецифические заболевания, поражения, состояния и врожденные особенности миокарда [12, 13, 19, 20].

Таким образом, общепризнанно, что основными предикторами риска ВСС при ИБС являются ишемия миокарда, дисфункция левого желудочка и/или его электрическая нестабильность как пусковые механизмы фибрилляции желудочков [6, 7, 11, 12, 22]. Но в отношении понимания, что становится триггером, запускающим эту «агонию» сердечной мышцы, пока окончательного мнения не сложилось. Принято считать, что «кардиальный синдром Х» (КСХ) имеет благоприятный прогноз в отношении ВСС, т.к. не представляет особой опасности для жизни больного, хотя и снижает ее качество [1, 4, 5, 14, 15, 16]. Однако, по нашим данным, которые совпадают с результатами других авторов, частота ВСС при КСХ составляет примерно 2,4% случаев [7, 10, 12].

Представленный впервые Н.Д.Кемп и W.Linkoff (1967), КСХ характеризовался изменениями структуры и функции коронарных артерий (КА) микроциркуляторного уровня, но не содержал явных признаков органического поражения сердца и магистральных сосудов. Недавние исследования позволили установить, что КСХ имеет те же признаки нарушений миокардиального метаболизма и его гормональной регуляции, которые характерны для ИБС атеросклеротического генеза, а его

функциональными проявлениями является диастолическая дисфункция миокарда [9]. Следует отметить тот факт, что в последние годы перечень заболеваний, при которых диагностируется микрососудистая форма (МСФ) поражения коронарного русла, благодаря усовершенствованию диагностических методов, значительно увеличился. Из чего и возникает, как нам представляется, необходимость более тщательно анализировать ее клинические последствия и исходы.

Цель данного сообщения - познакомить клиницистов с одним из вероятных механизмов ВСС пациента с микрососудистой формой ИБС, но неизменными по данным аутопсии миокарда субэндокардиальными коронарными артериями.

*Больной М., 52 лет, поступил в отделение сердечной недостаточности с жалобами на «давящие», «жгучие» боли за грудиной, возникающие при ходьбе продолжительностью до одной минуты, подъеме по лестнице до 2-3 этажа, сопровождавшиеся одышкой, головокружением. Боль проходила в покое и спустя 1-5 мин после приема нитроглицерина. Периодически возникали приступы сердцебиений. Из анамнеза заболевания установлено, что примерно в течение 8 лет страдал артериальной гипертензией. Уровень артериального давления (АД) периодически повышался до 180/90 мм рт.ст., однако регулярно его не контролировал и не лечился.*

*Болевые ощущения и сердцебиения впервые почувствовал примерно полтора года назад. Тогда приступы боли появлялись без четкой связи с физической нагрузкой, обычно - к вечеру, irradiировали в эпигастральную область, отличались различной продолжительностью, средней интенсивностью, проходили самостоятельно, в покое. К врачу не обращался. Примерно за три недели до поступления в клинику последовательно (10.04.05 г. и 18.04.05 г.) повторились два затяжных приступа боли за грудиной, длившихся около часа. Во время второго приступа бригадой «скорой» помощи на ЭКГ зарегистрирован пароксизм фибрилляции предсердий (ПФП) с частотой сердечных сокращений (ЧСС) 110-130 уд/мин, но сердечный ритм*

восстановился самостоятельно. Так как ишемических изменений на ЭКГ после ПФП не отмечалось, а самочувствие улучшилось, больной от госпитализации отказался. Еще через неделю приступ боли повторился вновь и пациент обратился на прием к кардиологу. На ЭКГ были выявлены отрицательный зубец «Т» в III стандартном, сглаженный - в AVF отведениях. С этого времени пациент принимал конкор в дозе 5 мг/сут, нитросорбид и был направлен на лечение и обследование в кардиологический стационар.

Из анамнеза жизни известно, что рос здоровым ребенком и развивался соответственно возрасту. После окончания средней школы и срочной службы в армии до поступления в клинику работал водителем. Курил около 30 лет по 20 сигарет в день. Алкоголем не злоупотреблял. Наследственность по сердечно-сосудистым заболеваниям неотягощена. Из сопутствующих заболеваний выявлены язвенная болезнь 12-перстной кишки (стадия ремиссии), хронический обструктивный бронхит вне обострения, остеохондроз позвоночника.

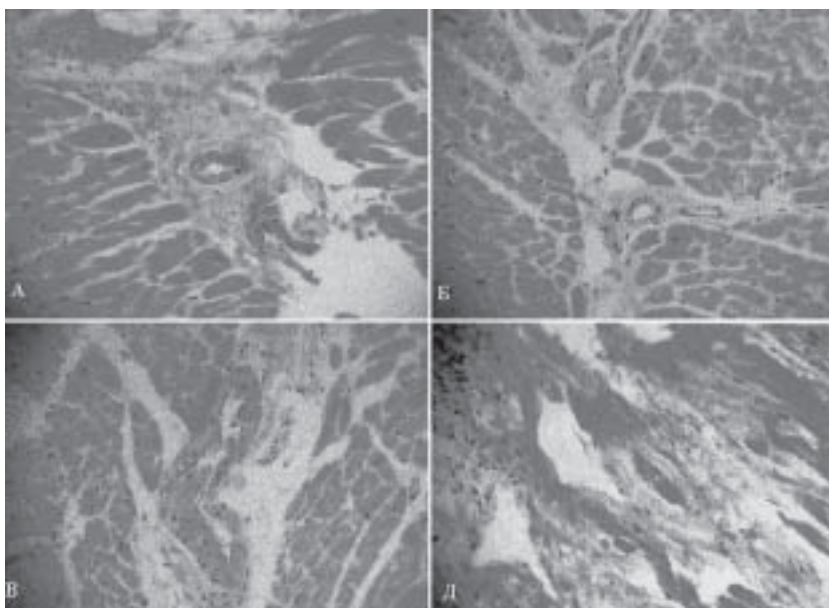
При объективном осмотре отмечено, что пациент нормостенического телосложения, удовлетворительного питания (индекс массы тела составил 23,9 кг/м<sup>2</sup>), тургор кожи и мышечный тонус сохранены. Кожные покровы - физиологической окраски, чистые. Область сердца при осмотре - без особенностей. Патологической пульсации периферических сосудов не выявлено. Левая граница относительной тупости сердца расширена до среднелючичной линии. При аускультации сердца отмечалась приглушенность тонов, правильный ритм с ЧСС 60 уд/мин; АД 160/90 мм рт.ст. Над легкими выслушивалось везикулярное дыхание. При исследовании сосудов глазного дна выявлены атеросклеротическая деструкция стекловидного тела, гипертензивный артериосклероз. Пациент осмотрен неврологом - без отклонений.

На рентгенограмме органов грудной клетки отмечалось расширение верхнедолевых вен и сосудов в прикорневых зонах и корнях, что интерпретировано как легочно-венозный застой I степени. Выявлено также увеличение сердца до I степени за счет левого желудочка в путях оттока, уплотнение стенок аорты. Общие анализы крови, мочи оказались в пределах нормы. По данным биохимических исследований крови установлены гиперхолестеринемия (7,19 мм/л), повышение уровня фибриногена (4,1 г/л). В день поступления на ЭКГ зарегистрирован синусовый ритм с ЧСС 55 уд/мин. Обращали внимание двухфазный (-/+ ) зубец «Т» в III отведении и отрицательный - в V<sub>1</sub>; приподнятый до 1-2 мм сегмент ST<sub>V2-6</sub> слабо выраженные признаки

гипертрофии левого желудочка. Запланировано проведение ультразвукового исследования сердца.

Клинический диагноз: ИБС. Прогрессирующая стенокардия. Атеросклероз аорты, коронарных артерий. Атеросклеротический кардиосклероз. Пароксизмальная форма фибрилляции предсердий. Легочно-венозный застой I ст. НК II-III ФК (по NYHA). Гипертензивная болезнь III стадии, II степени, IV гр. риска. Гиперхолестеринемия. Гиперфибриногенемия. Хроническая дисциркуляторная гипертензивная энцефалопатия I-II ст.

Назначен палатный режим, терапия гепарином (20 тыс. Ед - по 5 тыс. Ед 4 раза/сут подкожно), корвитол в дозе 25 мг 2 раза/сут; энап 5 мг 2 раза/сут, фенозепам 5 мг перед сном. Пациент постоянно находился под наблюдением врача. В течение двух дней пребывания в стационаре ангинозные боли не возобновлялись, самочувствие сохранялось удовлетворительным. На третий день на фоне проводимой терапии, почувствовал интенсивные боли за грудиной, успел принять таблетку нитроглицерина, но потерял сознание. Этому непосредственно предшествовали физическая и эмоциональная нагрузка - пациент спустился с III на I этаж, встретился с родственниками и в момент встречи закурил сигарету, что вероятно, было связано с волнением. Начаты немедленно необходимые реанимационные мероприятия, проводившиеся в течение



**Рис 1.** Данные гистоморфологических исследований миокарда правого и левого желудочков больного М. Препараты выполнены в технике гистологических срезов с окрашиванием гематоксилин-эозином при увеличении в 40 раз. Выявлены группы мышечных волокон неравномерной толщины с тенденцией к гипертрофии, мелкозернистой дистрофией кардиомиоцитов (А, Б, В), множественные участки периваскулярного и межжелудочкового мелкопетлистого и периваскулярного кардиосклероза и интерстициального отека с разрыхлением стромы, очагами фрагментации (А, Б, В), единичные, мелкие новообразованные сосуды (Б, В), что свидетельствовало о наличии участков миокарда в репаративной фазе ранее развившегося инфаркта. Зафиксирован участок свежего некроза миокардиальных волокон (центр) с неравномерной лейкоцитарной инфильтрацией (верхний левый угол), разрыхлением структуры (Д). В отдельных сосудах встречался свежий тромбоз и эритростаз (А).

45 мин, оказались неэффективны. Регистрировавшаяся монитором ЭКГ зафиксировала мелковолновую фибрилляцию желудочков (ФЖ) и далее - асистолию.

При патологоанатомическом и гистологическом исследованиях выявлена картина обширного крупноочагового ИМ с поражением переднебоковой, перегородочной, верхушечной, задней стенок левого желудочка. Установлены признаки как острого, так и повторного инфарктирования миокарда (в соответствии с классификацией А.М.Вихерта, 1982) [2]. Подтвержден отек легких. И визуально, и при морфологическом исследовании признаков атеросклероза аорты, субэпикардальных КА не выявлено. Гистологическое исследование показало явные изменения сосудов терминального русла - на уровне преартериол, артериол и гемокапилляров с развитием постинфарктного мелкопетлистого межсусточного кардиосклероза (рис. 1), а также признаки локальной гипертрофии кардиомиоцитов (рис. 2).

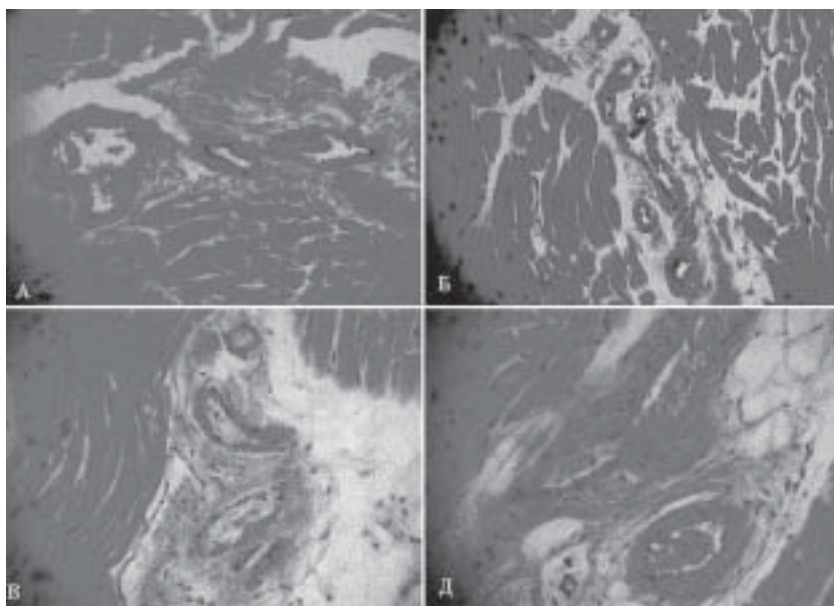
В представленном клиническом случае наше внимание привлек ряд моментов. Прежде всего - изменение стенок артериол и гемокапилляров (их утолщение, уплотнение, развитие периваскулярного склероза и неравномерной пролиферации эндотелия), что свидетельствовало о давности процесса ремоделирования и предполагало нарушение эндотелиальной функции сосудов обменного звена. Действительно, выявлен тотальный спазм преартериол, артериол и сужение просвета гемо-

капилляров. В просветах последних наблюдался множественный эритростаз, что, вероятно, привело к закупорке сосудов (рис. 1А, 2Д). Обращала внимание обширность распространения выявленных структурных изменений сосудов резистивного звена. Очевидно, следствием распространенности этих изменений стала значительная величина площади повреждения миокарда, охватившего переднюю, верхушечную, боковую, перегородочную и заднюю области стенок левого желудочка по данным аутопсии. Следует также подчеркнуть непрерывность рецидивирующего, клинически малосимптомного, течения инфаркта миокарда, что подтверждено гистоморфологическим исследованием (рис. 1).

Как известно из экспериментальных данных [8], мозаичность некрозов миокарда, аналогичная наблюдавшейся в описываемой ситуации, имеет место при чередовании затяжных эпизодов локального прекращения кровотока продолжительностью до 20-30 мин, с последующей его реперфузией. Локальность гемодинамических нарушений, ограниченная микрососудистым звеном, вероятно, стала причиной и малосимптомных клинических проявлений болезни в виде атипичного болевого синдрома, умеренно выраженных ишемических проявлений на ЭКГ и пароксизмов нарушений ритма сердца, продолжавшиеся примерно около месяца.

По-видимому, фатальный исход наступил при достижении критической массы площади поврежденного миокарда. На это указывали структурные нарушения стенок преартериол, артериол и гемокапилляров в сочетании с тотальным спазмом, стазом эритроцитов и закупорка просвета резистивных сосудов и терминального, гемо-гистиоцитарного (обменного) звена кровоснабжения миокарда. Выявленные особенности изменений микроциркуляторного русла коронарных сосудов позволяют, как нам кажется, предположить, что при микрососудистом поражении, но неизмененных магистральных КА вероятными механизмами развития ВСС может быть ряд последовательных причин.

Как показали исследования внутрикоронарной гемодинамики, при МСФ поражения коронарных артерий сохранена объемная, но резко замедляется линейная скорость миокардиального кровотока [5, 9]. В этих условиях усугубление спазмом сужения просвета сосудов резистивного звена могло привести фактически к выключению из кровообращения терминальных отделов (гемокапилляры) микроциркуляторного русла, развитию своеобразного гемодинамического «конфликта» в виде «сброса» крови через артериоллярно-венулярные анастомозы, но развитию застоя крови и стойкого эритростаза в капиллярах. В результате происходит очаговое вы-



**Рис. 2. Гистоморфологические исследования сосудов миокарда больного М. Окрашивание гистологических срезов гематоксилин-эозином при увеличении в 40 раз. На представленных препаратах эндомиокарда стенки преартериол и артериол утолщены из-за неравномерной пролиферации эндотелия, плазматического и фибринозного пропитывания, просвет их сужен (А-Д). Имеет место отек и разрыхление стромы, периваскулярный склероз, плазматическое пропитывание, пролиферация эндотелия, гипертрофия меди (А-Д). Большинство сосудов - с явлениями спазма. Изменения капилляров характеризовались сужением их просвета вплоть до полного закрытия за счет утолщения базальных мембран вследствие белкового пропитывания (А, Б, В), а также набухания эндотелиоцитов (Б, Д), гипертрофии ядер и пролиферации клеток (Б). Выявлены сосуды с явлениями эритростаза (В, Д).**

ключение из кровоснабжения, хотя и локальных, но обширных по площади, регионов миокарда с нарушением трофики и оксигенации кардиомиоцитов. При повторении ишемических приступов прямым следствием такого нарушения терминального коронарного кровотока, вероятно, становится анергия и/или некроз кардиомиоцитов, а в конечном итоге - дезинтеграция метаболической, электрической и инотропной активности миокарда. Думается, что именно кислородный и метаболически-энергетический дисбаланс становятся причиной возникновения наблюдавшихся периодически у этого больного ПФП, а затем и ФЖ, закончившаяся остановкой сердца. Таким образом, предпосылками развития нарушений миокардиальной гемодинамики и некроза сердечной мышцы у лиц с МСФ ИБС, может быть совокупность ряда неблагоприятных внешних условий: стрессы, перегрузки, гипоксия, длительная некорригированная артериальная гипертензия, и другие. Эти состояния, как известно, потенцируют гиперактивацию симпатической нервной системы [9, 16, 17, 18], тем самым инициируя целый каскад неблагоприятных метаболических и нейро-гормональных реакций, которые усугубляют нарушения трофики миокарда.

## ЗАКЛЮЧЕНИЕ

Представленные особенности механизмов формирования острого коронарного синдрома и фатальных нарушений коронарной гемодинамики при МСФ поражении коронарных артерий позволяют, как нам кажется, отнести эту категорию больных к группе высокого риска по ВСС. Сеем предположить, что подобный механизм ВСС нередко имеет место и у больных ИБС с атеросклеротическими стенозами магистральных КА. В этой связи, как нам кажется, необходима адекватная информированность врача о клинических проявлениях и последствиях микрососудистой формы ИБС для больного. Представляется также актуальной разработка и внедрение в клиническую практику патогномичных методов и алгоритмов ранней неинвазивной диагностики МСФ ИБС с обязательным включением в план обследования суточного мониторирования ЭКГ. Кроме того, необходимо создание лечебных подходов, направленных на улучшение не только дезагрегантных свойств крови, но и реологических особенностей кровотока для более эффективной коррекции микроциркуляторных нарушений и сохранения метаболизма миокарда.

## ЛИТЕРАТУРА

1. Вермель А.Е. Кардиологический синдром X. //Клиническая медицина 2006; 6:5-9.
2. Вихерт А.М. Патологическая анатомия ишемической болезни сердца. //В кн. Руководство по кардиологии т.1. /под ред. Е.И.Чазова. Москва: Медицина 1982: 453-479.
3. Доцицин В.Л. Внезапная аритмическая смерть и угрожающие аритмии. Обзор литературы. //Российский кардиологический журнал 1999; 1: 8-12.
4. Карпов Р.С., Павлюкова Е.Н., Таранов С.В., Чернов В.И. Синдром X: клиничко-функционально-морфологическое исследование. //Кардиология 1999;8:19-26.
5. Костин В.И., Мурашковский А.Л., Ефремов С.Д. и др. Сравнительная характеристика функционального коронарного резерва и риска развития инфаркта миокарда у больных с кардиологическим синдромом X и стенозирующим атеросклерозом коронарных артерий. //Российский кардиологический журнал 2001; 2(28):25-28.
6. Кулешова Э.В., Демченко Е.А., Шляхто Е.В. Всегда ли внезапна внезапная сердечная смерть? // Вестник аритмологии 2006; 42: 22-27.
7. Мазур Н.А. Внезапная смерть. //В кн. Болезни сердца и сосудов. Под ред. Е.И.Чазова. - М.: Медицина, 1992: 133-146.
8. Маслов Л.Н., Лишманов Ю.Б., Соленкова Н.В. Адаптация миокарда к ишемии. Первая фаза ишемического прекодиционирования. // Успехи физиологических наук 2006; 3 (37): 25-41
9. Телкова И.Л., Крылов А.Л., Гольцов С.Г. и др. Гиперинсулинемия при микрососудистом поражении коронарных артерий как возможный диагностический критерий ишемической дисфункции миокарда. //Клиническая мед. 2005; 6: 43-47.
10. Цфасман А.З. Внезапная сердечная смерть. Москва: МЦНМО 2003; 302 с.
11. Anderson EL. Arrhythmogenic right ventricular dysplasia. //Am. Fam. Physician. 2006; 73(8): 1391-8.
12. Chazov E. Sudden Death //In Internet Symposium "Sudden Cardiac Death World Wide". <http://www.scd-symposium.org/lectures.php>. October 2006.
13. Eckart RE, Jones SO 4th, Shry EA et al. Sudden death associated with anomalous coronary origin and obstructive coronary disease in the young. //Cardiol. Rev. 2006; 14(4): 161-163.
14. Ferrara L., Tagliamonte E., Cice G. et al. Syndrome X and microvascular angina. //Minerva Cardioangiol. 1998; 46(6): 181-193.
15. Kaski J. Cardiac syndrome X: diagnosis, pathogenesis and management. //Am. J. Cardiovasc. Drugs 2004; 4 (3): 179-194.
16. Kidawa M., Krzeminska-Pakula M., Peruga J.Z. et al. Cardiological syndrome X. Non-invasive assessment of endothelial function and arterial compliance. //Kardiol. Pol. 2003; 59(11): 385-396.
17. Lemaitre RN, King IB, Mozaffarian D et al. Plasma phospholipid trans fatty acids, fatal ischemic heart disease, and sudden cardiac death in older adults: the cardiovascular health study. //Circulation 2006; 114(3):209-215.
18. Muller D, Agrawal R, Arntz HR. How sudden is sudden cardiac death? //Circulation. 2006; 114(11): 1134-6.
19. Napolitano C, Priori SG. Brugada syndrome. //Orphanet J. 2006; 1: 35.
20. Onciu M, Baz R, Onciu C et al. Epidemiologic aspects of sudden death in the Constanta District. //Rev.Med. Chir. Soc. Med. Nat. Iasi. 2005; 109 (2): 373-376.
21. Podrid PJ, Myerburg RJ. Epidemiology and stratification of risk for sudden cardiac death. //Clin. Cardiol. 2005; 28 (11 Suppl. 1): I3-I11.
22. Savopoulos C., Ziakas A., Hatzitolios A. et al. Cardiac rhythm in sudden cardiac death: a retrospective study of 2665 cases. //Angiology 2006; 57 (2): 197-204.