

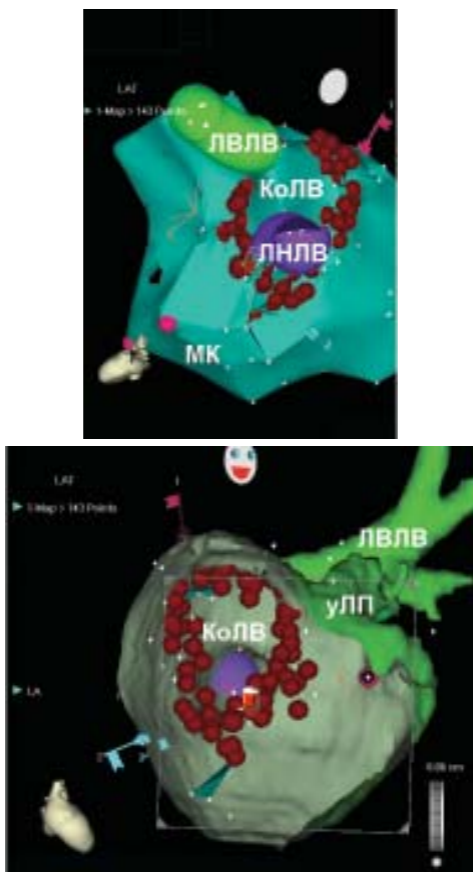Рис. 1. Сверху представлена трёхмерная анатомическая реконструкция ЛП. Справа - СКТ ЛП с использованием функции «clipping plane» (Carto Merge). Проводится циркулярная РЧА по устью коллектора легочных вен (ЛВ) - КолВ. Здесь и далее, тёмно-красным цветом обозначены точки аблации, ЛВЛВ - левая верхняя ЛВ, ЛНЛВ - левая нижняя ЛВ, МК - митральный клапан, уЛП - ушко ЛП.

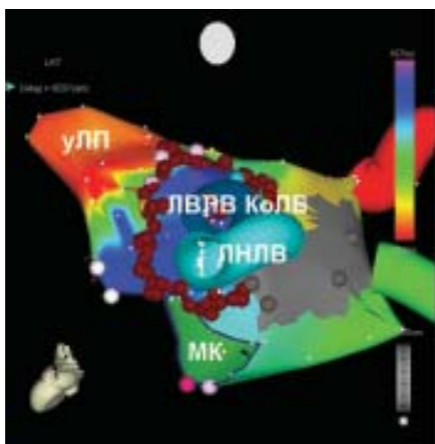


Рис. 7. Лечение левопредсердного трепетания (ЛПТ) при помощи навигационной системы Carto XR. Пациент Е, 41 г со стабильной формой ЛПТ. Представлена активационная карта ЛП. Зона медленного проведения локализуется вокруг коллектора легочных вен (КолВ). При аблации по передне-верхнему сегменту КолВ отмечается восстановление синусового ритма.