

ОРИГИНАЛЬНЫЕ ИССЛЕДОВАНИЯ

Л.И.Свинцова, И.А.Ковалев, О.Ю.Мурзина, С.В.Попов, А.Н.Николишин

ОПЫТ ЛЕЧЕНИЯ ТАХИАРИТМИЙ У ДЕТЕЙ МЛАДШЕГО ВОЗРАСТА

ГУ НИИ кардиологии ТНЦ СО РАМН, Томск, Россия

Проанализированы результаты лечения тахикардий у 31 ребенка в возрасте от 2 суток до 4 лет (в том числе 21 ребенка в возрасте до 1 года), которым проводилось общеклиническое обследование, включающее электрокардиографию, ультразвуковое исследование сердца, холтеровское мониторирование, 20 детям проведено чреспищеводное и 10 детям - эндокардиальное электрофизиологическое исследование.

Ключевые слова: дети, суправентрикулярные тахикардии, антиаритмическая терапия, электроимпульсная терапия, электрокардиография, электрофизиологическое исследование, радиочастотная катетерная абляция, ультразвуковое исследование сердца

The results of treatment of 31 pediatric patients aged 2 days-4 years (21 patients younger than 1 year) were analyzed in whom the clinical examination was performed including electrocardiography, heart ultrasound, and the ECG Holter monitoring. Transesophageal pacing was performed in 20 patients and endocardial electrophysiological study, in 10 ones.

Key words: pediatric patients, supraventricular tachycardia, antiarrhythmic treatment, cardioversion, electrocardiography, electrophysiological study, radiofrequency catheter ablation, echocardiography

Тахикардии являются наиболее частыми и клинически значимыми нарушениями ритма сердца (НРС) у детей раннего возраста. Частота суправентрикулярных тахикардий (СВТ) у детей без пороков сердца составляет от 1 на 250 до 1 на 1000. Примерно у 50% детей СВТ диагностируется в периоде новорожденности [9]. У 9-14% новорожденных с НРС регистрируются эпизоды трепетания предсердий [12]. Желудочковые тахикардии у детей встречаются значительно реже - в соотношении 1:70 по отношению к СВТ [6]. Пациенты раннего возраста составляют особую группу, у которых аритмии имеют особенности как в этиологии, так и в клинических проявлениях и лечебных подходах. В анамнезе пациентов первых лет жизни, страдающих аритмиями, с высокой частотой встречаются асфиксия, недоношенность, патология беременности матери, патологическое течение родов [6].

Особенностью клинического течения аритмий у данной категории пациентов является быстрое развитие явлений недостаточности кровообращения. Лечение тахикардий у детей первых лет жизни является чрезвычайно трудной задачей, что обусловлено частым развитием проаритмогенных эффектов антиаритмической терапии (ААТ), а так же сложностью дозирования таблетированных антиаритмиков с одной стороны и высоким риском, связанным с проведением процедуры радиочастотной абляции (РЧА) тахикардии - с другой [1, 12]. Внутрисердечное электрофизиологическое исследование (ВС ЭФИ) и процедура РЧА редко применяется у детей раннего возраста по нескольким причинам. Существуют литературные данные о благоприятном течении тахикардии у детей раннего возраста и ее спонтанном прекращении к 8-18 месяцам жизни у 30-50% детей, однако данная статистика относится к пациентам с синдромом WPW [9, 11]. Другой причиной сдержанного отношения к РЧА у детей раннего возраста являются полученные в эксперименте данные об увеличении зоны коагуляционного некроза с ростом ребенка [1, 13]. Исследованиями, проведенными в нашем институте, получена обратная корреляционная зависи-

мость между уровнем тропонина I на 3 сутки после РЧА и возрастом пациента, т.е. степень повреждения миокарда выше у детей младшего возраста. Однако нашими же исследованиями показано, что повреждение миокарда после РЧА не является устойчивым и через 6 месяцев после процедуры данный маркер в крови не обнаруживается [5]. По данным Международного педиатрического регистра РЧА имеется положительный опыт РЧА у детей весом от 1900 гр., всего за период с 1989 г. по 1999 г. проведено 137 абляций детям в возрасте до 1,5 лет [8].

Цель нашей публикации - представить результаты лечения тахикардий у детей младшего возраста.

МАТЕРИАЛИ МЕТОДЫ

За 2-летний период (с сентября 2003 г. по декабрь 2005 г.) проанализированы результаты лечения тахикардий у 31 ребенка в возрасте от 2 суток до 4 лет (ср. возраст 1 год 4мес ± 4 мес). Из них 21 (67,7%) пациент в возрасте до 1 года. Всем детям проводилось общеклиническое обследование, включающее электрокардиографию (ЭКГ), ультразвуковое исследование (УЗИ) сердца, холтеровское мониторирование ЭКГ. Для определения типа тахикардии и оценки функции синусового узла 20 детям (64,5%) проведено чреспищеводное электрофизиологическое исследование (ЧП ЭФИ). По показаниям проводилось нейрофизиологическое обследование, оценка функции щитовидной железы.

РЕЗУЛЬТАТЫ

Структура тахикардий в группе детей представлена следующим образом: пароксизмальная внутрипредсердная тахикардия (n=11; 35,5%), пароксизмальная атриовентрикулярная реципрокная тахикардия (ПАВРТ) на фоне синдрома WPW (n=8; 25,8%), постоянная форма внутрипредсердной тахикардии (n=6; 19,3%), пароксизмальная форма трепетания предсердий (n=2; 6,4%), пароксизмальная атриовентрикулярная узловая re-entry тахикардия (ПАВУРТ) (n=2; 6,4%). Структура клиничес-

© Л.И.Свинцова, И.А.Ковалев, О.Ю.Мурзина, С.В.Попов, А.Н.Николишин

ких диагнозов: идиопатическая тахикардия зарегистрирована у 14 (45,2%) пациентов, у 8 (25,8%) пациентов тахикардия возникла на фоне скрытого либо преходящего синдрома WPW, у 1 (3,2%) ребенка - на фоне течения инфекционно-аллергического миокардита. В 2 случаях (6,4%) возможной причиной тахиаритмии явился гипотиреоз легкой степени (в одном случае - врожденный, в другом - транзиторный). У 6 (19,3%) детей тахиаритмия манифестировала после хирургической коррекции врожденных пороков сердца (ВПС) (септальные дефекты, аномальный дренаж легочных вен, транспозиция магистральных сосудов, тетрада Фалло), причем у 5 из них тахикардия явилась осложнением раннего послеоперационного периода. У всех детей в качестве сопутствующего заболевания имело место перинатальное поражение центральной нервной системы, проявляющееся гипертензионным и миотоническим синдромами, 13 (42%) детей родились путем Кесарева сечения.

Особенностью клинического проявления тахиаритмий в данной возрастной группе является отсутствие специфических жалоб, поводом для обращения к педиатру были неспецифические жалобы, предъявляемые мамой ребенка - это выраженное беспокойство ребенка, отказ от кормления, поверхностный и беспокойный сон, бледность, усиленная пульсация сосудов шеи, выраженная потливость. У детей первого года жизни даже кратковременные пароксизмы тахикардии сопровождалась нарастанием признаков недостаточности кровообращения (НК).

При оценке внутрисердечной гемодинамики мы исключили из исследования детей с пороками сердца (n=6). Гемодинамическими проявлениями тахиаритмий у 13 детей из 25 (52%) явились увеличение полости левого желудочка (ЛЖ) (у 9 пациентов - 36%), правого предсердия (у 5 детей - 20%), левого предсердия (у 3 детей - 12%), умеренное снижение сократительной функции ЛЖ (у 4 пациентов - 16%).

В зависимости от применяемого метода лечения все дети разделены на 3 группы. Наиболее многочисленную I группу (n=19) составили пациенты, которым была назначена медикаментозная терапия. Трех детям с редкими бессимптомными тахиаритмиями была рекомендована купирующая терапия раствором АТФ и кордароном, а так же метаболическая терапия и адекватное лечение сопутствующей патологии. Постоянная антиаритмическая терапия была назначена 15 пациентам из этой группы, согласно рекомендациям ее длительность составляла 3-6 месяцев [13]. Лечение антиаритмическими препаратами всем детям осуществлялось методом подбора. Наиболее часто применяемые препараты для профилактики пароксизмов СВТ - изоптин, кордарон, пропанорм, бета-блокаторы и дигоксин [12]. Лидерами у наших пациентов для предупреждения приступов и поддерживающей терапии явились пропанорм (n=7) и кордарон (n=6). В 2-х случаях была применена комбинация препаратов, в первом случае - это 2 антиаритмика - кордарон и атенолол, во 2-м случае - изоптин и финлепсин. У одного пациента с ежедневными короткими бессимптомными пароксизмами предсердной тахикардии положительный эффект был достигнут на фоне приема финлепсина, магнерота, аспаркама. К настоящему времени 10 пациентов завер-

шили курс терапии, проведена отмена препаратов, приступы тахикардии у них не рецидивировали.

II группу (n=6) составили дети, которым была проведена РЧА очага тахикардии или дополнительных предсердно-желудочковых соединений (ДПЖС). Показанием к РЧА была рефрактерная ко всем антиаритмическим препаратам, симптоматически выраженная пароксизмальная тахикардия, а так же непароксизмальная тахикардия с аритмогенной дисфункцией миокарда. Всего внутрисердечных ЭФИ с перспективой РЧА тахикардии было проведено 10-ти детям, однако 4-м из них РЧА не проводилась: у одного ребенка по причине левопредсердной локализации аритмогенного очага, у трех детей - из-за невозможности индуцировать приступ внутрипредсердной тахикардии во время исследования. Таким образом, процедура РЧА была проведена 6 детям (двое из них были в возрасте до 1 года). В 3 случаях - это абляция ДПЖС, в 3 случаях - внутрисердечной re-entry тахикардии. Эффективность процедуры составила 100%, осложнений не отмечалось. В отдаленном послеоперационном периоде (от 6 месяцев до 2,5 лет) тахикардия не рецидивировала.

В III группу вошли 6 пациентов (все в возрасте до 1 года), которым для лечения постоянной формы предсердной тахикардии и трепетания предсердий применена электроимпульсная терапия (ЭИТ). Трое пациентов - новорожденные дети, у которых тахикардия была зарегистрирована в роддоме и длительность тахикардии не превышала 1 месяц. Одному из них ЭИТ проведена в возрасте 2-х суток. У 3-х пациентов суправентрикулярная тахикардия явилась осложнением раннего послеоперационного периода после хирургической коррекции ВПС, длительность тахикардии у которых не превышала 1 неделю. При поступлении в отделение у новорожденных детей отмечались признаки недостаточности кровообращения, по данным УЗИ сердца - увеличение предсердий, в анамнезе - неэффективность антиаритмической купирующей терапии.

После ЭИТ разрядом 1,5-2 Дж/кг у 5 детей восстановлен синусовый ритм. В течение первых суток после процедуры отмечалась нормализация состояния новорожденных пациентов, исчезновение признаков НК, на 3 сутки - по данным УЗИ сердца - уменьшение размеров предсердий. ЭКГ и УЗИ сердца у 3-х детей без сопутствующего ВПС через 6 месяцев - 1 год после лечения не выявило структурных и функциональных изменений в сердце. В одном случае у ребенка в возрасте 4 месяцев после хирургической коррекции тетрады Фалло атриовентрикулярная узловатая тахикардия не купировалась ЭИТ, была назначена постоянная инфузия кордарона и на 5 сутки от начала фармакотерапии документировано стойкое восстановление синусового ритма. Вероятно, у данного пациента в основе механизма тахикардии была эктопия.

Приводим клинический случай резистентной к антиаритмической терапии предсердной re-entry тахикардии у пациентки раннего возраста.

Пациентка В. Поступила в отделение детской кардиологии ГУ НИИ кардиологии ТНЦ СО РАМН в возрасте 39 суток с диагнозом: Идиопатическое нарушение ритма сердца. Пароксизмальная предсерд-

ная тахикардия. НК II А. Сопутствующий диагноз: Открытое овальное окно. Анемия недоношенных. Из анамнеза известно: ребенок от первой беременности, протекавшей на фоне хронической фетоплацентарной недостаточности, гестоза. На 35 неделе беременности было зарегистрировано учащенное сердцебиение плода более 200 в минуту, что явилось причиной родоразрешения путем Кесарева сечения на 37 неделе беременности. Масса ребенка при рождении 3630 гр., длина 53 см. С рождения пациентка находилась в отделении реанимации новорожденных. Тяжесть состояния была обусловлена непрерывно рецидивирующими приступами тахикардии, сопровождающимися признаками недостаточности кровообращения. Приступы тахикардии купировались внутривенным введением АТФ, обзидана, ГОМК с временным эффектом. Проводилась терапия финлепсином, преднизолоном, аспаркамом, дигоксином.

В ГУ НИИ кардиологии ТНЦ СО РАМ девочка доставлена реанимационной бригадой «Скорой помощи». При поступлении общее состояние средней тяжести. Кожные покровы бледные. Отеков нет. Тоны сердца аритмичные, частота сердечных сокращений 140 в минуту. Частота дыхания (ЧД) 57 в минуту. Дыхание пуэрильное, хрипов нет. Живот мягкий, печень выступает из-под края реберной дуги на 4 см, плотная при пальпации. Во время приступа тахикардии ЧСС увеличивалась до 250-270 в минуту, ЧД до 70 в минуту. По данным ультразвукового исследования (УЗИ) сердца выявлено умеренное увеличение полости левого желудочка (ЛЖ) (25 мм), умеренная депрессия сократительной функции ЛЖ (62%), регургитация на митральном и трикуспидальном клапанах I степени, открытое овальное окно с лево-правым сбросом крови.

Во время приступа тахикардии отмечалось снижение фракции выброса до 30%. В отделении проведен подбор антиаритмических препаратов - насыщение кордароном внутривенно в течение 6 суток, верапамил, пропанорм, этацизин, новокаинамид в возрастных дозах. Антиаритмическая терапия была неэффективной, приступы тахикардии рецидивировали более 20 раз за сутки, нарастали явления недостаточности кровообращения. Учитывая ухудшение состояния пациентки, непрерывные рецидивы тахикардии, неэффективность антиаритмической терапии, по жизненным показаниям на 53 день жизни было выполнено ВСЭФИ в условиях искусственной вентиляции легких (ИВЛ) и внутривенной анестезии кетаминотом и фентанилом. Во время исследования индуцировать тахикардию ни одним видом стимуляции не удалось.

После пробуждения и перевода на спонтанное дыхание отмечалось возобновление приступов тахикардии, нарастание симптомов сердечной недостаточности. В связи с отказом от приема пищи, питание осуществлялось через гастральный зонд. Принято решение о повторном проведении ВСЭФИ, которое было выполнено на 64 день жизни ребенка. Учитывая результаты предыдущего исследования схема анестезиологического пособия была изменена. После индукции наркоза дормикумом и фентанилом, пациентка переведена на ИВЛ. Пунктированы правая и левая

бедренные вены, через которые в правые отделы сердца введено два электрода: управляемый аблационный электрод «5Fr RF Marinr SCXL» и многополюсный диагностический «Medtronic» (USA) (рис. 1). Поддержание анестезии осуществлялось инфузией дормикума и ардуана. Проведена диагностическая стимуляция правого и левого (через овальное окно) предсердий и правого желудочка, индуцирована предсердная re-entry тахикардия. После картирования правого предсердия на среднесептальную его часть (область овальной ямки) нанесена серия аппликаций (температура 50 °С, мощность 30 Вт). Тахикардия устранена (рис. 2 - см. на цветной вклейке). При проведении контрольной учащающейся и программируемой ЭКС тахикардия не индуцировалась.

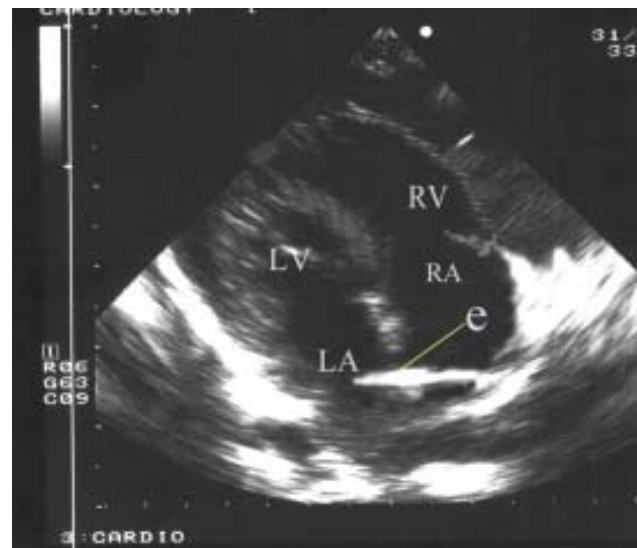


Рис. 1. Электрод (e) проведен через овальное отверстие из правого предсердия (RA) в левое (LA).

В послеоперационном периоде отмечалась положительная динамика в состоянии пациентки. При проведении контрольного УЗИ сердца через 3 суток после устранения тахикардии отмечено уменьшение конечного диастолического размера ЛЖ до 20 мм и увеличение фракции выброса до 81%. Девочка выписана из отделения через 7 суток после проведения РЧА. В течение 12 месяцев наблюдения после процедуры приступы тахикардии не рецидивировали.

Представленный клинический случай демонстрирует рефрактерную к антиаритмической терапии форму СВТ. В литературе имеются сведения о возможности использования при данном виде тахикардии блокаторов кальциевых каналов и бета-блокаторов, дигиталиса, антиаритмических препаратов IA, IC и III классов. Однако отмечается, что данные препараты чаще вызывают атриовентрикулярную блокаду без изменения цикла тахикардии [4, 11]. Таким образом, методом выбора в лечении предсердных реципрокных тахикардий является РЧА [7]. В нашем случае использованы все возможные группы антиаритмических препаратов, однако терапия была неэффективна и прекращена по причине развития проаритмогенных эффектов, а РЧА тахикардии оставалась единственным шансом для спасения ребенка.

Одной из основных проблем при выполнении ВСЭФИ и РЧА у детей раннего возраста является исчезно-

вание тахикардии и невозможность ее индукции после дачи наркоза. В настоящее время в отечественной и зарубежной литературе имеются лишь единичные публикации, содержащие данные о действии анестетиков на электрофизиологию миокарда у детей с нарушениями сердечного ритма. В частности установлено, что наименьшим влиянием на электрофизиологию миокарда у детей обладает дормикум (мидазолам), при использовании которого отмечается 100%-е моделирование ПАВРТ на фоне синдрома WPW и ПАВУРТ [2, 3, 10]. Данных о влиянии анестетиков на внутрипредсердные тахикардии в доступной литературе нет. Проблемы, возникшие у нашей пациентки во время первого ВС ЭФИ, и тактика ведения наркоза при повторном вмешательстве подтверждают возможность использования фентанила, дормикума и ардуана для анестезиологического обеспечения ВС ЭФИ и РЧА внутрипредсердных тахикардий в условиях ИВЛ у детей раннего возраста.

ВЫВОДЫ

1. Для лечения тахиаритмий у детей младшего возраста необходим индивидуальный подход. При этом может быть использован весь комплекс терапевтических и хирургических методов, применяемых для лечения данной патологии у взрослых.
2. Одновременно с совершенствованием методик интервенционных катетерных процедур расширяются показания к РЧА, в том числе у пациентов до 1 года при рефрактерных к антиаритмической терапии тахикардиях.
3. Электроимпульсная терапия в дозе 1,5-2 Дж/кг является эффективным методом лечения постоянных форм СВТ, в том числе у новорожденных пациентов.
4. ЭИТ и РЧА являются методами выбора при лечении ряда тахиаритмий, так как в процессе подбора ААТ можно потерять время и упустить возможность радикально устранить аритмию.

ЛИТЕРАТУРА

1. Бокерия Л.А. Катетерная абляция аритмий у пациентов детского и юношеского возраста. - М.: Изд-во НЦССХ им. А.Н.Бакулева РАМН, 1999.- 66с.
2. Гуреев С.В. Влияние анестезии на электрофизиологические показатели АВ соединения и моделирование суправентрикулярных re-entry тахикардий у детей // Вестник аритмологии.- 2004.- № 35.- приложение В.- С. 245-248.
3. Демьянов Д.В. Анестезиологическое обеспечение радиочастотной абляции у детей // Вестник аритмологии.- 2004.- № 35.- Приложение А.- С.139.
4. Кушаковский М.С. Аритмии сердца. Руководство для врачей.- СПб.: Фолиант, 1998.- 638с.
5. Мурзина О.Ю. Клинико-функциональные эффекты радиочастотной абляции тахикардий и аритмий у детей: дис. ... канд. мед. наук.- Томск, 2005.- 138 с.
6. Школьников М.А. Жизнеугрожающие аритмии у детей.- М. 1999.- 229 с.
7. Яшин С.М., Думпис Я.Ю., Вайнштейн А.Б. Внутрипредсердные реципрокные тахикардии // Вестник аритмологии.- 2002.- № 28.- С. 18 -21.
8. Blaufox A. D. Radiofrequency Catheter Ablation in Infants 18 Months Old // Circulation.- 2001.- Vol. 104.- P. 2803-2808.
9. Lubbers W.J. Paroxysmal tachycardia in infancy and childhood // European J. Cardiology.- 1974.- Vol.2.- P. 91-99.
10. Pediatric cardiac intensive care/ editors Cang A., Hanlley F., Wernovsky G., Wessel D.- Philadelphia: Lippincott Williams&Vilkins, 1998.- 574 p.
11. Perry J. Supraventricular tachycardia due to Wolff-Parinson-White syndrome in children: Early Disappearance and late recurrence // J. Amer. Coll. Cardiol. - 1990.- Vol. 16.- P. 1215-1220.
12. Practical management of pediatric cardiac arrhythmias/ edited by Vicki L. Zeigler and Paul G. Gillette. FuturaPublishing Company, Inc. Armonk, NY, 2001 - 422p.
13. Saul J., Papagiannis J. et al. Late enlargement of radiofrequency lesions in infant lambs. Implications for ablation procedures in small children // Circulation.- 1994.- Vol. 90.- P. 492-499.

ОПЫТ ЛЕЧЕНИЯ ТАХИАРИТМИЙ У ДЕТЕЙ МЛАДШЕГО ВОЗРАСТА

Л.И.Свинцова, И.А.Ковалев, О.Ю.Мурзина, С.В.Попов, А.Н.Николишин

За 2-летний период (с сентября 2003 г. по декабрь 2005 г.) проанализированы результаты лечения тахиаритмий у 31 ребенка в возрасте от 2 суток до 4 лет (ср. возраст 1 год 4мес ± 4 мес). Из них 21 (67,7%) пациент в возрасте до 1 года. Всем детям проводилось общеклиническое обследование, включающее электрокардиографию, ультразвуковое исследование сердца, холтеровское мониторирование ЭКГ. Для определения типа тахикардии и оценки функции синусового узла 20 детям (64,5%) проведено чреспищеводное электрофизиологическое исследование. По показаниям проводилось нейрофизиологическое обследование, оценка функции щитовидной железы.

Структура тахиаритмий: пароксизмальная внутрипредсердная тахикардия (n=11; 35,5%), пароксизмальная атриовентрикулярная реципрокная тахикардия на фоне синдрома WPW (n=8; 25,8%), постоянная форма внутрипредсердной тахикардии (n=6; 19,3%), пароксизмальная форма трепетания предсердий (n=2; 6,4%), пароксизмальная атриовентрикулярная узловая re-entry тахикардия (n=2; 6,4%). Тахикардия была идиопатической у 14 (45,2%) пациентов, у 8 (25,8%) пациентов тахикардия возникала на фоне скрытого либо преходящего синдрома WPW, у 1 (3,2%) ребенка - на фоне течения инфекционно-аллергического миокардита. В 2 случаях (6,4%) возможной причиной тахиаритмии явился гипотиреоз легкой степени (в одном случае - врожденный, в другом - транзиторный). У 6 (19,3%) детей тахиаритмия манифестировала после хирургической коррекции врожденных пороков сердца. У всех детей в качестве сопутствующего заболевания было перинатальное поражение центральной нервной системы.

Все дети разделены на 3 группы. I группу (n=19) составили пациенты, которым была назначена медикаментозная терапия. Трём детям с редкими бессимптомными тахиаритмиями была рекомендована купирующая терапия

раствором АТФ и кордароном, постоянная антиаритмическая терапия была назначена 15 пациентам. К настоящему времени 10 пациентов завершили курс терапии, проведена отмена препаратов, приступы тахикардии у них не рецидивировали. II группу (n=6) составили дети, которым была проведена РЧА очага тахикардии или дополнительных предсердно-желудочковых соединений (ДПЖС). Показанием к РЧА была рефрактерная ко всем антиаритмическим препаратам, симптоматически выраженная пароксизмальная тахикардия, а так же непароксизмальная тахикардия с аритмогенной дисфункцией миокарда. Всего внутрисердечных ЭФИ с перспективой РЧА тахикардии было проведено 10-ти детям, однако 4-м из них РЧА не проводилась: у одного ребенка по причине левопредсердной локализации аритмогенного очага, у трех детей - из-за невозможности индуцировать приступ внутрипредсердной тахикардии во время исследования. Таким образом, процедура РЧА была проведена 6 детям (двое из них были в возрасте до 1 года). В 3 случаях - это абляция ДПЖС, в 3 случаях - внутрипредсердной re-entry тахикардии. Эффективность процедуры составила 100%, осложнений не отмечалось. В отдаленном послеоперационном периоде (от 6 месяцев до 2,5 лет) тахикардия не рецидивировала. В III группу вошли 6 пациентов (все в возрасте до 1 года), которым для лечения постоянной формы предсердной тахикардии и трепетания предсердий применена электроимпульсная терапия. У 5 детей восстановлен синусовый ритм. В течение первых суток после процедуры отмечалась нормализация состояния новорожденных пациентов, исчезновение признаков недостаточности кровообращения, уменьшение размеров предсердий. Таким образом, для лечения тахиаритмий у детей младшего возраста необходим индивидуальный подход; при этом может быть использован весь комплекс терапевтических и хирургических методов, применяемых для лечения данной патологии у взрослых.

SUCCESSFUL EXPERIENCE OF TREATMENT OF ARRHYTHMIAS IN PEDIATRIC PATIENTS

L.I. Svintsova, I.A. Kovalev, O.Yu. Murzina, S.V. Popov, A.N. Nikolishin

The results of treatment of tachyarrhythmia in 31 pediatric patients aged 2 days-4 years (mean 16±4 months) were analyzed over a 2-year period (September 2003 – December 2005). The age of 21 patients (67.7%) was less than 1 year. In all patients, the clinical examination was performed including electrocardiography, heart ultrasound, and the ECG Holter monitoring. For determination of the type of tachycardia and assessment of the sinus node function, transesophageal pacing was performed in 20 patients (64.5%). Neurophysiological examination and evaluation of thyroid function were made if needed.

The following tachyarrhythmias were found: paroxysmal intra-atrial tachycardia (n=11, 35.5%), paroxysmal re-entry atrio-ventricular tachycardia at the background of WPW syndrome (n=8, 25.8%), chronic intra-atrial tachycardia (n=6, 19.3%), paroxysmal atrial flutter (n=2, 6.4%), and paroxysmal re-entrant atrio-ventricular nodal tachycardia (n=2, 6.4%). The tachycardia origin was idiopathic in 14 (45.2%); in 8 patients (25.8%), tachycardia developed at the background of latent/transient WPW syndrome and, in one patient, at the background of myocarditis. In 2 cases (6.4%), the mild hypothyroidism (congenital in one case and transient in the other) was identified as a possible cause of tachyarrhythmia. In 6 pediatric patients (19.3%), tachyarrhythmia manifested after surgical correction of congenital heart disease. All patients had a perinatal lesion of central nervous system as a concomitant disease.

All patients were categorized into 3 groups. Group I consisted of radically treated patients (n=19). In three pediatric patients (with rare asymptomatic tachycarrhythmia), the curative treatment with ATP solution and amiodarone was recommended; the permanent antiarrhythmic treatment was prescribed to 15 patients. By the date, the treatment was completed and the medications were discontinued in 10 patients; no recurrence of the tachycardia observed in them. Group II consisted of pediatric patients (n=6), in whom the radiofrequency ablation of focuses of tachycardia or accessory atrio-ventricular pathways was performed. The symptomatic paroxysmal tachycardias refractory to all antiarrhythmics as well as non-paroxysmal tachycardia with arrhythmogenic myocardial dysfunction were indications for radiofrequency ablation. In total, electrophysiological study was performed in 10 pediatric patients to assess indications for radiofrequency ablation. However, in 4 ones of them, the procedure was not applied: in 1 patient, due to location of arrhythmogenic focus in the left atrium, and in 3 children, because of impossibility to induce intra-atrial tachycardia in the course of the electrophysiological study. Thus, radiofrequency ablation was made in 6 pediatric patients (2 of them younger than 1 year). In three cases, ablation of accessory atrio-ventricular pathways, and, in other three cases, ablation of atrial re-entrant tachycardia were made. The effectiveness of the procedure was 100%, no adverse events were observed. In the late post-operative period (6 months – 2.5 years), no tachycardia recurrence was reported. Group III consisted of 6 patients (younger than one year) undergone the cardioversion as treatment of chronic atrial tachycardia or atrial flutter. In 5 patients, the sinus rhythm was restored. Within the first day following the cardioversion, the state of neonate patients improved, the severity of heart failure reduced, the left atrium size decreased. Thus, an individual approach to treatment of arrhythmias in younger pediatric patients is necessary; all set of therapeutic and invasive techniques, which are applied in adults, may be used.