

## ЖИЗНЕОПАСНЫЕ ОСЛОЖНЕНИЯ ПРИ ПРОВЕДЕНИИ ЧРЕСПИЩЕВОДНОЙ СТИМУЛЯЦИИ ПРЕДСЕРДИЙ

МСЧ ОАО «Автоваз», Тольятти

*Анализируются литературные сведения, посвященные осложнениям электрокардиостимуляции, приводятся данные собственных исследований и клиническое наблюдение пациентки 54 лет, у которой в ходе проведения чреспищеводной электрокардиостимуляции развился ангинозный приступ, сопровождавшийся сложными нарушениями ритма сердца и ишемическими изменениями электрокардиограммы.*

**Ключевые слова:** чреспищеводная электрокардиостимуляция, ишемия миокарда, нарушения ритма сердца, атропинизация, медикаментозная денервация, изопроterenол, антиаритмические препараты.

*Literature data on complications of transesophageal pacing are analyzed, the own experimental data and a clinical case of a 54-year-old female patient with angina developed in the course of transesophageal pacing and accompanied by complex arrhythmias and ischemic electrocardiographic changes are presented.*

**Key words:** transesophageal pacing, myocardial ischemia, cardiac arrhythmias, administration of atropine, medical denervation, isoproterenol, antiarrhythmics

Чреспищеводная электростимуляция предсердий (ЧПЭС) широко используется как с диагностической, так и с лечебной целью. Благодаря своему неинвазивному характеру диагностическая ЧПЭС способна в большинстве случаев заменить эндокардиальную стимуляцию. Она позволяет [1-3]:

1. Изучить функцию автоматизма синусового узла.
2. Изучить функцию атриовентрикулярного проведения.
3. Определить продолжительность рефрактерных периодов (РП) левого предсердия, желудочков, нормальных и добавочных проводящих путей.
4. Выявить наличие добавочных путей проведения.
5. Изучить механизмы возникновения и провести дифференциальную диагностику пароксизмальных нарушений ритма сердца.
6. Подобрать оптимальную антиаритмическую терапию.
7. Оценить эффективность медикаментозного и хирургического лечения сердечных аритмий.

Вторая широкая область применения ЧПЭС - диагностика ишемии миокарда в случае невозможности проведения у пациента пробы с физической нагрузкой. Хотя мы считаем, что в таком варианте теста электрокардиографический мониторинг ишемических изменений лучше дополнять эхокардиографией или даже доплероэхокардиографией [4]. Лечебная составляющая ЧПЭС заключается в купировании пароксизмальных нарушений ритма, а также регулировании сердечного ритма и гемодинамики в случае асистолии, полной атриовентрикулярной блокады, выраженной синусовой брадикардии [1-3].

Таким образом, варианты применения ЧПЭС в клинической практике многообразны, и этот метод интересует врачей различных специальностей. При этом в литературе, освещающей различные аспекты ЧПЭС, всегда подчеркивается возможность возникновения в ходе исследования серьезных осложнений, к которым персонал, проводящий исследование, должен быть максимально готов. Однако мы практически не встретили работ, обобщающих эти осложнения, что и послужило целью написания данной статьи.

Из всего числа подобных осложнений, потенциально опасных для жизни пациента, мы бы, прежде всего, выделили:

1. Развитие нежелательных (не ожидаемых в ходе исследования) нарушений ритма и проводимости сердца.
2. Тромбоэмболические осложнения
3. Развитие острого коронарного синдрома
4. Развитие тяжелого гипертонического криза

Конечно, невозможно совершенно избежать осложнений, особенно, когда имеешь дело с пациентом, страдающим нарушениями ритма или проводимости. В тоже время есть способы минимизировать этот риск, т.к. в ряде случаев вероятность их возникновения можно предугадать заранее. На первом этапе, еще до проведения исследования, этому может помочь подробный сбор общего и аритмического анамнеза.

### АРИТМИЧЕСКИЙ АНАМНЕЗ И ТЯЖЕСТЬ КАРДИАЛЬНОЙ ПАТОЛОГИИ

К группе риска, во-первых, относятся все пациенты с пароксизмами, протекающими с нарушением сознания, развитием сердечной астмы и ангинозных болей. У них даже в «искусственных» условиях исследования можно ожидать тяжелые осложнения.

Второй момент - это наличие или отсутствие у пациента тяжелой сердечно-сосудистой патологии в анамнезе. К ним относятся: перенесенный ранее инфаркт миокарда или инсульт, стенокардия III-IV ФК, ХСН II-IV ФК, выраженная дисфункция левого желудочка (ЛЖ), кардиомиопатии, врожденные и приобретенные пороки сердца, перенесенные тромбоэмболические эпизоды и др. Развитие осложнений у пациентов с подобной патологией описано в литературе. Например, исследование у 60-ти летнего мужчины с инфарктом миокарда и аортотронорным шунтированием в анамнезе завершилось индукцией фибрилляции желудочков (ФЖ), к счастью ритм пациенту успешно удалось восстановить кардиоверсией. [5]. Favale S. с соавт. [6] описывают 18-ти летнего юношу с семейной формой гипертрофической кар-

диомиопатии. Во время диагностической ЧПЭС у него также возник пароксизм ФЖ, что, как полагают авторы, экстраполируя этот результат на родственников, м.б. причиной случаев внезапной смерти, зарегистрированных в данной семье.

Неоднократно описывалось развитие ФЖ в ходе ЧПЭС у пациентов с синдромом WPW [7-9]. В случае, представленном Kugler J. с соавт. [9], ФЖ возникла у новорожденного с этим синдромом и непрерывно-рецидивирующей формой суправентрикулярной тахикардии. Первоначально возникающие пароксизмы многократно купировали с помощью стимуляции, а затем, когда из-за развития дисфункции ЛЖ, ввели дигоксин, то очередной пароксизм был переведен стимуляцией в ФЖ. Несомненно, этот случай можно рассматривать и как неблагоприятный эффект медикаментов, часто используемых в протоколе ЧПЭС, чему и посвящен следующий раздел.

### ПОБОЧНЫЕ ЭФФЕКТЫ ЛЕКАРСТВЕННЫХ ПРЕПАРАТОВ

#### *Атропин*

В противопоказаниях к атропину указано, что его нельзя использовать у больных с глаукомой, тяжелой миастенией, а также у мужчин с аденомой предстательной железы. Механизм действия атропина связан с блокадой М-холинорецепторов, который клинически проявляется синусовой тахикардией, расширением зрачков и появлением сухости во рту [10].

Вместе тем, у больных ИБС атропин может провоцировать развитие ЖТ или ФЖ. Кроме этого, по соображению безопасности его не целесообразно использовать в ходе ЧПЭС у пациентов с исходной высокой синусовой тахикардией, высокой точкой Венкебаха, низкими ЭРП АВ-соединения и дополнительных путей проведения (ДПП), особенно в амбулаторных условиях. Описаны случаи развития парадоксальной реакции на атропин, например появление полной АВ-блокады [11].

#### *Изопроterenол*

Инфузия изопроterenола обычно используется для провокации ЖТ в протоколе эндокардиального ЭФИ, тогда как в ходе неинвазивного исследования его используют крайне редко. Kienu J.R. с соавт. приводят два случая успешной индукции ЖТ с морфологией блокады правой ножки пучка Гиса и отклонением электрической оси влево у пациентов, не имевших структурные заболевания сердца [12]. В обоих случаях тахикардия оказалась чувствительной к атенололу, т.е. носила катехоламинный характер. Осторожно изопроterenол следует использовать у больных ИБС, т.к. он может усугубить стенокардию или даже привести к развитию инфаркта миокарда. Конечно же, это препарат не предназначен для амбулаторной практики.

#### *Антиаритмические препараты*

Проаритмическим действием обладают все антиаритмические препараты, и тому накопилось много подтверждений. Поэтому осложнения могут возникать как на этапе купирования пароксизма, так и во время подбора препарата [13]. Если суммировать возможные неблагоприятные эффекты использования антиаритмических препаратов в ходе ЧПЭС, их можно представить в следующем виде:

- уширение зоны тахикардии,
- приобретение непрерывно-рецидивирующего течения,
- чрезмерное угнетение функций автоматизма и проводимости,
- развитие аритмий, ранее не возникавших у пациента.

В качестве примера приведем показательный случай, описанный Darro В. с соавт. [14]. Они публикуют случай развития тахикардии типа «пируэт» у пациента с синдромом WPW и ортодромной тахикардией. С целью подбора антиаритмической терапии проводилось тестирование антиаритмического препарата III класса алмокаланта. Его введение сопровождалось значительным увеличением интервала QTс до 680 мс и, на фоне возникшей после стимуляции паузы, развилась тахикардия типа «пируэт», трансформировавшаяся в фибрилляцию желудочков. Кардиоверсия оказалась удачной, и спустя неделю пациентке успешно выполнили аблацию ДПП.

#### *Аденозин*

Проба с АТФ проводится для изучения состояния проводящей системы сердца, диагностики нарушений ритма и синдрома слабости синусового узла, а также купирования пароксизмов тахикардий.

Введение данного препарата сопровождается сердцебиением, появлением чувства сдавливания в грудной клетке, преходящей гипертонии, покраснением лица, тошнотой, головокружением и целым рядом других вегетативных проявлений. На подобные неприятные, но кратковременные, ощущения жалуется большая часть пациентов.

Из потенциально жизнеопасных побочных эффектов следует выделить возможность развития синдрома обкрадывания в стенозированных коронарных артериях, на чем основано применение аденозина в качестве фармагента для стресс-ЭхоКГ, а также асистолии, ЖТ, ФЖ и тахикардии типа «пируэт».

#### *Лидокаин и другие местные анестетики*

Местную анестезию целесообразно проводить только у пациентов с выраженным рвотным рефлексом и/или болевыми ощущениями, возникающими при введении стимуляционного электрода. Это связано со способностью препаратов этой группы влиять на параметры проводящей системы сердца и, соответственно, на конечный результат исследования. Кроме этого, не следует забывать о риске развития анафилактических реакций, описанных при выполнении эндоскопических процедур.

### ПОБОЧНЫЕ ЭФФЕКТЫ СВЕРХЧАСТОЙ СТИМУЛЯЦИИ

Наиболее «аритмогенной» в протоколе ЧПЭС является процедура сверхчастой стимуляции. С одной стороны существует опасность провокации несуществующей в реальной жизни фибрилляции предсердий (ФП), а с другой, при купировании пароксизма суправентрикулярной тахикардии, протекающего с высокой частотой, его также можно перевести в устойчивую ФП, или, еще хуже, ФЖ.

Подобную ситуацию описывают в работе, которую мы уже цитировали выше, Mainardi M.A [5]. ФЖ у пациента спровоцировали именно залпом сверхчастой стимуляции (300 имп/мин) в момент купирования пароксизма трепетания предсердий. К счастью, ритм успешно

удалось восстановить кардиоверсией. Аналогичный случай приводят в своей работе и Guaragna R.F. с соавт. [15].

Все рассмотренные выше осложнения возникали в ситуациях, когда ЧПЭС использовалась для аритмологических целей. В отношении безопасности ишемического теста (в виде стресс-эхокардиографии с ЧПЭС) можно сослаться на работу Anselmi M. с соавт. [16]. В общей сложности авторы выполнили 1727 исследований, во время которых не возникло ни одного серьезного (смерть, инфаркт миокарда, ЖТ/ЖФ) осложнения. Проведение исследований было прекращено в 28 случаях из-за следующих осложнений: ФП (n=8), СВТ (n=6), автоматическая предсердная тахикардия (n=1), остановка СА-узла (n=1), ритм АВ-соединения (n=2), эктопический предсердный ритм (n=2), неустойчивая ЖТ максимально до 6 комплексов (n=3), гипотензия (n=1) и гипертензия (n=4).

### СОБСТВЕННЫЕ ДАННЫЕ

В кардиологической службе МСЧ ОАО «АВТОВАЗ» за период с ноября 1993 по май 2004 года было выполнено 3050 исследований, преимущественно с целью диагностики нарушений ритма сердца. Структура выявленных нарушений ритма была представлена нами ранее [17]. В ходе исследований возникли следующие осложнения: острый инфаркт миокарда (n=1), неустойчивая (до 30 комплексов) ЖТ (n=3), ЖТ типа «пируэт» (n=2), аритмический шок (n=1), гипертонический криз (n=1), устойчивая ФП, потребовавшая госпитализации пациента (n=7).

Всего было зарегистрировано 15 потенциально опасных осложнений, что составило 0,5% от всего числа выполненных исследований. Наиболее частым осложнением (почти 50%) за это время было развитие устойчивой ФП, которую не удавалось купировать введением нескольких антиаритмических препаратов. Неустойчивая ЖТ в двух случаях из трех была индуцирована у пациентов с ИБС. ЖТ типа «пируэт» у одного из пациентов развилась во время подбора препарата (изоптин) в связи с частыми пароксизмами реципрокной узловой АВ тахикардии, протекавшими с ЧСС до 260 уд/мин. Аритмический шок также возник у пациента с ортодромной тахикардией с ЧСС 240 уд/мин. Гипертонический криз с АД до 280/140 мм рт.ст. спровоцировали во время ишемического теста и, в конечном итоге, тяжесть пациента потребовала введения ганглиоблокаторов и последующей госпитализации.

В качестве примера приведем наиболее тяжелое осложнение ЧПЭС, встретившееся в нашей практике, т.к. в литературе существует единственное описание развития инфаркта миокарда вследствие ЧПЭС [18].

*Больная К., 54 лет. Предъявляла жалобы на редко возникающие обморочные состояния, периодическое головокружение, слабость, плохую переносимость физических нагрузок, легкую утомляемость, сонливость. На ЭКГ покоя регистрировалась синусовая брадикар-*

*дия с ЧСС 56 уд/мин. Обследование было решено выполнить в связи с подозрением на синдром слабости синусового узла.*

*Холтеровское мониторирование ЭКГ. В течение суток зарегистрировано 71898 сердечных циклов. Ритм синусовый. Средняя ЧСС за сутки 53 уд/мин, минимальная ЧСС 40 уд/мин, максимальная ЧСС 65 уд/мин во время бытовых физических нагрузок. Регистрировались единичные предсердные и желудочковые экстрасистолы. Изменений сегмента ST-T не отмечено.*

*Тредмил-тест по немодифицированному протоколу Bruce. Исходно ЧСС 65 уд/мин, АД 115/80 мм рт. ст. Последняя выполненная ступень нагрузки: 1 ступень - 3 минуты. Достигнута ЧСС 108 уд/мин и пороговое АД 120/85 мм рт. ст. Изменений сегмента ST, нарушений ритма сердца не отмечено. Исследование прекращено в связи с развитием одышки, выраженной слабости, усталости, головной боли, а также появлением чувства онемения в левых конечностях.*

*Тилт-тест с электроэнцефалографией. Исходно ЧСС 56 уд/мин, АД 125/80 мм рт. ст. В ортостазе, начиная с 30 минуты, тенденция к незначительному снижению АД до 115/80 мм рт. ст. Отмечен недостаточный прирост ЧСС, максимально до 59 уд/мин. Возникла колющая боль в области сердца, тяжесть в голове. На ЭКГ зафиксированы два эпизода единичной и парной желудочковой экстрасистолии. На ЭЭГ в ортостазе отмечалось умеренно выраженное раздражение коры затылочной и левой задневисочной областей.*

*ЧПЭС. Исходно синусовый ритм с ЧСС 51 уд/мин. ВВФСУ 1760 мс, КВВФСУ 560 мс, точка Венкебаха 100 уд/мин. Было решено выполнить медикаментозную денервацию сердца. Однако введение атропина 0,02 мг/кг привело к кратковременному возникновению полной АВ-блокады с редкими, нерегулярными сокращениями предсердий (максимальная пауза до 2800 мс), вероятно за счет сопутствующей СА-блокады, и пробежкам мономорфной желудочковой тахикардии из 4-12 комплексов с ЧЖС около 130 уд/мин (рис. 1). Затем ритм сменился на фибрилляцию предсердий с ЧСС до 122 уд/мин, на фоне которой регистрировались частые единичные и парные желудочковые экстрасистолы. В отведениях II, III, aVF появился подъем сегмента ST до 0,3-0,4 мВ, а в I, aVL, V2-6 косонисходящая депрессия ST до 0,45 мВ (рис. 2).*

*Клинически это сопровождалось выраженной головной болью, спутанностью сознания и загрудинной болью, АД повысилось до 180/90 мм рт.ст. Пациентке немедленно был в/в введен морфин 1%-1,0, гепарин 5000 ЕД, затем дан аспирин 500 мг под язык, и она была госпитализирована в БИТ кардиологического отделения. К моменту поступления в БИТ сегмент ST опустился на изолинию, но сохранялась фибрилляция пред-*

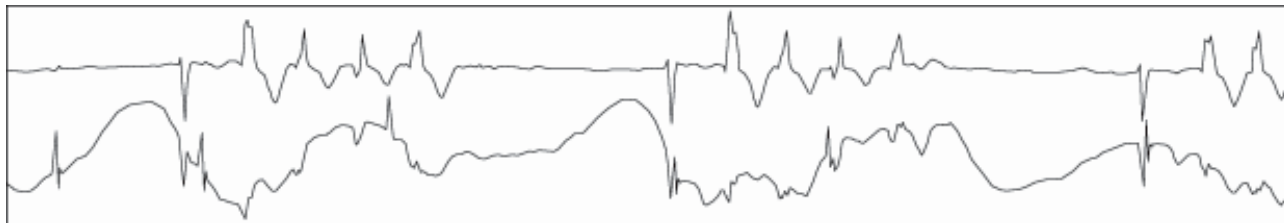


Рис. 1. ЭКГ больной К., 54 лет. Объяснения в тексте.

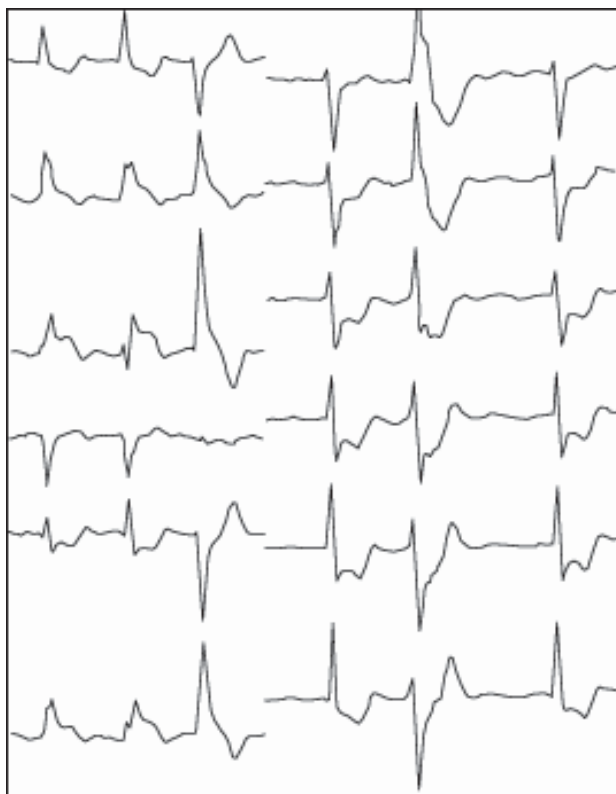


Рис. 2. ЭКГ больной К., 54 лет. Объяснения в тексте.

сердий. В первые сутки имело место незначительное повышение ферментов КФК-МВ 28 ммоль/л (норма до 25 ммоль/л). Нарушений локальной сократимости на ЭхоКГ не было обнаружено. В дальнейшем период госпитализации протекал без особенностей.

### ЗАКЛЮЧЕНИЕ

Таким образом, несмотря на все, хорошо известные достоинства ЧПЭС нельзя забывать и о потенциальных осложнениях, которые могут возникнуть в ходе исследования. Поэтому в заключении хотелось бы остановиться еще на вопросе подготовки персонала. Это более чем важно, т.к. большое число исследований в нашей стране проводится на амбулаторном уровне. Во всех руководствах по ЧПЭС обязательно упоминается о необходимости оснащения кабинетов ЧПЭС практически тем же оборудованием, которое находится в палате интенсивной терапии, а также специальной подготовке персонала [1-3]. В связи с риском развития опасных осложнений, врачи и медицинские сестры, участвующие в исследовании, должны иметь не только теоретическую подготовку по оказанию неотложной помощи, но и должны владеть этими навыками на практике. Самым лучшим решением является регулярный тренинг персонала, а также разработка четких и понятных алгоритмов действий в нестандартной ситуации.

### ЛИТЕРАТУРА

1. Киркутис А.А., Римша Э.Д., Навяраускас Ю.В. Методика применения чреспищеводной электростимуляции сердца. Каунас.- 1990.- 82 с.
2. Чирейкин Л.В., Шубик Ю.В., Медведев М.М., Татарский Б.А. Чреспищеводная электрокардиография и электрокардиостимуляция. С.-Пб.-ИНКАРТ, 1999, 150 с.
3. Шубик Ю.В. Неинвазивное электрофизиологическое исследование при аномалиях проводящей системы сердца (атлас). С.-Пб.-ИНКАРТ, 1999, 84 с.
4. Дупляков Д.В. Возможности стресс-эхокардиографии с чреспищеводной стимуляцией предсердий в диагностике стенозирующего атеросклероза коронарных артерий // Кардиология. 2001; 11: 84-87.
5. Mainardi M.A., Cioppi F., Marconi M., Sermasi S. Accidental ventricular fibrillation during transesophageal atrial overdrive // Cardiologia. 1992; 37(4): 297-299.
6. Favale S., Di Biase M., Rizzo U. et al. Ventricular fibrillation induced by transesophageal atrial pacing in hypertrophic cardiomyopathy // Eur Heart J. 1987; 8(8): 912-916.
7. Brembilla-Perrot B., Dechaux J.P. Ventricular fibrillation induced by transesophageal atrial pacing in asymptomatic Wolff-Parkinson-White syndrome // Am Heart J. 1992; 123(2): 536-537.
8. Fujiseki Y., Nishijima S., Kamiya Y. et al. Two children with ventricular tachycardia initiated by transesophageal atrial pacing // Kokyu To Junkan. 1988; 36(2): 217-221.
9. Kugler J.D., Danford D.A., Gumbiner C.H. Ventricular fibrillation during transesophageal atrial pacing in an infant with Wolff-Parkinson-White syndrome // Pediatr Cardiol. 1991; 12(1): 36-38.
10. Метелица В.И. Справочник по клинической фармакологии сердечно-сосудистых лекарственных средств. 2-е изд., Москва, 2002.- 926 с.
11. Maruyama K, Mochizuki N, Hara K. High-degree atrioventricular block after the administration of atropine for sinus arrest during anesthesia // Can J. Anaesth. 2003; 50(5): 528-529.
12. Kiény J.R., Roul G., Sachs D. et al. Induction of ventricular tachycardia by esophageal stimulation. Apropos of 2 cases // Arch Mal Coeur Vaiss. 1991; 84(11): 1587-1590.
13. Рычков А.Ю., Шуринов М.С., Шахов Г.Г. Варианты аритмогенного действия антиаритмических препаратов, выявленные при подборе терапии методом чреспищеводного электрофизиологического исследования // Кардиология 1993; 1: 87-89.
14. Darpo B., Allared M., Edvardsson N. Torsades de pointes induced by transesophageal atrial stimulation after administration of almokalant // Int J Cardiol. 1996; 53(3): 311-313.
15. Guaragna R.F., Barbato G., Bracchetti D. Ventricular fibrillation induced by transesophageal stimulation performed for the treatment of atrial flutter // J Ital Cardiol. 1988; 18(2): 160-162.
16. Anselmi M., Golia G., Rossi A. et al. Feasibility and safety of transesophageal atrial pacing stress echocardiography in patients with known or suspected coronary artery disease // Am J Cardiol. 2003; 92(12): 1384-1388.
17. Дупляков Д.В., Светлакова Л.П., Голева С.В. Структура пароксизмальных нарушений ритма по данным кабинета чреспищеводного электрофизиологического исследования. III международный панславянский конгресс по электростимуляции и электрофизиологии сердца «Cardiostim-98», СПб, 1998, с. 28.
18. Шабаева Е.Н., Горшков Е.В., Антипова С.А. и др. Развитие острой дистрофии миокарда при проведении диагностической чреспищеводной стимуляции сердца // Кардиология 1989; 29(9): 100-101.